

写真1



顔面腫脹(左側)

写真2



顔面腫脹(右側)

写真3



顔面腫脹(正面)

写真4



ケージ内の様子

写真5

試験区⑤⑥⑦⑧ 区の接種部位

使用説明書の接種部位

試験区①②③④ 区の接種部位

ワクチン接種部位

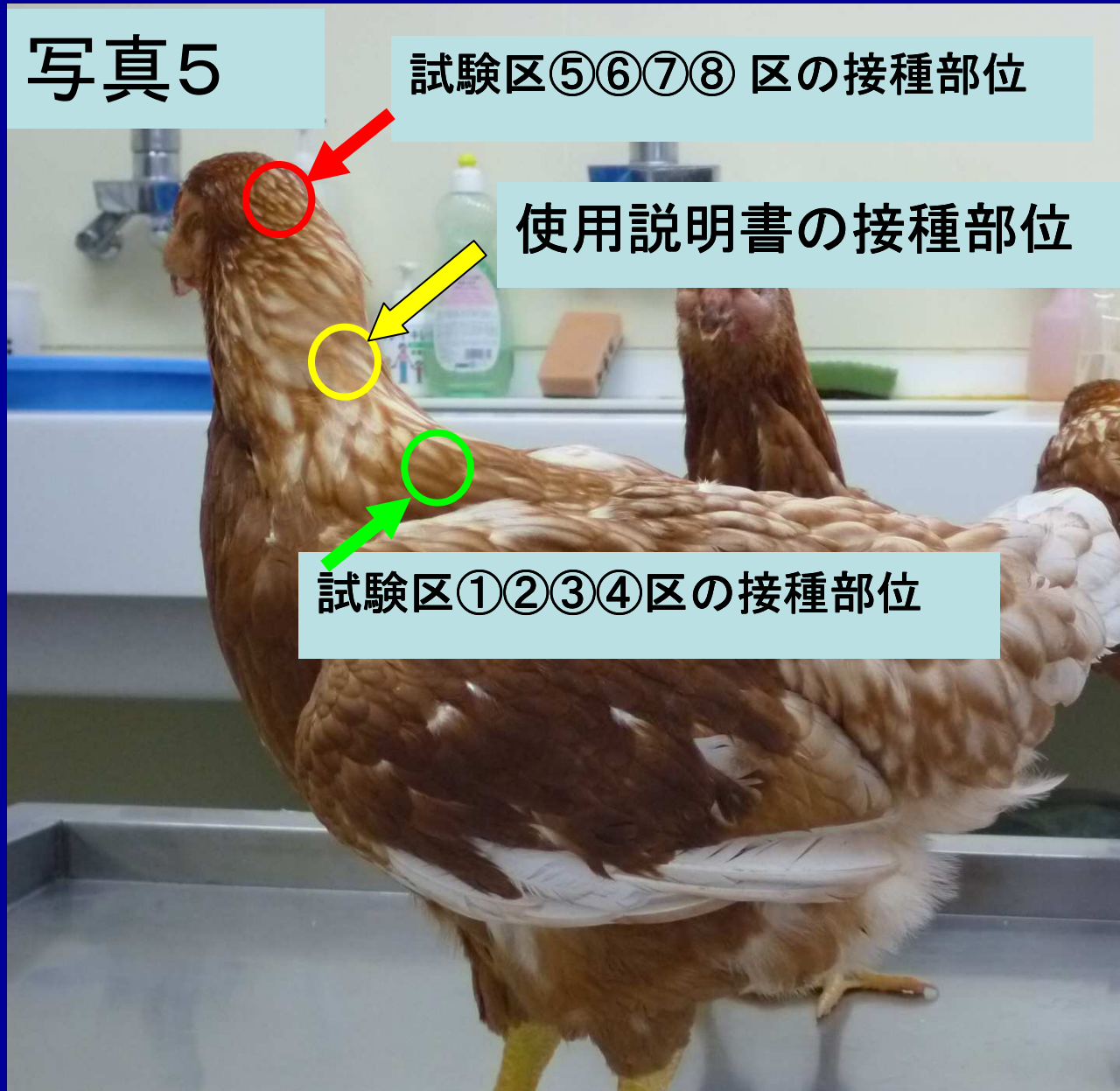
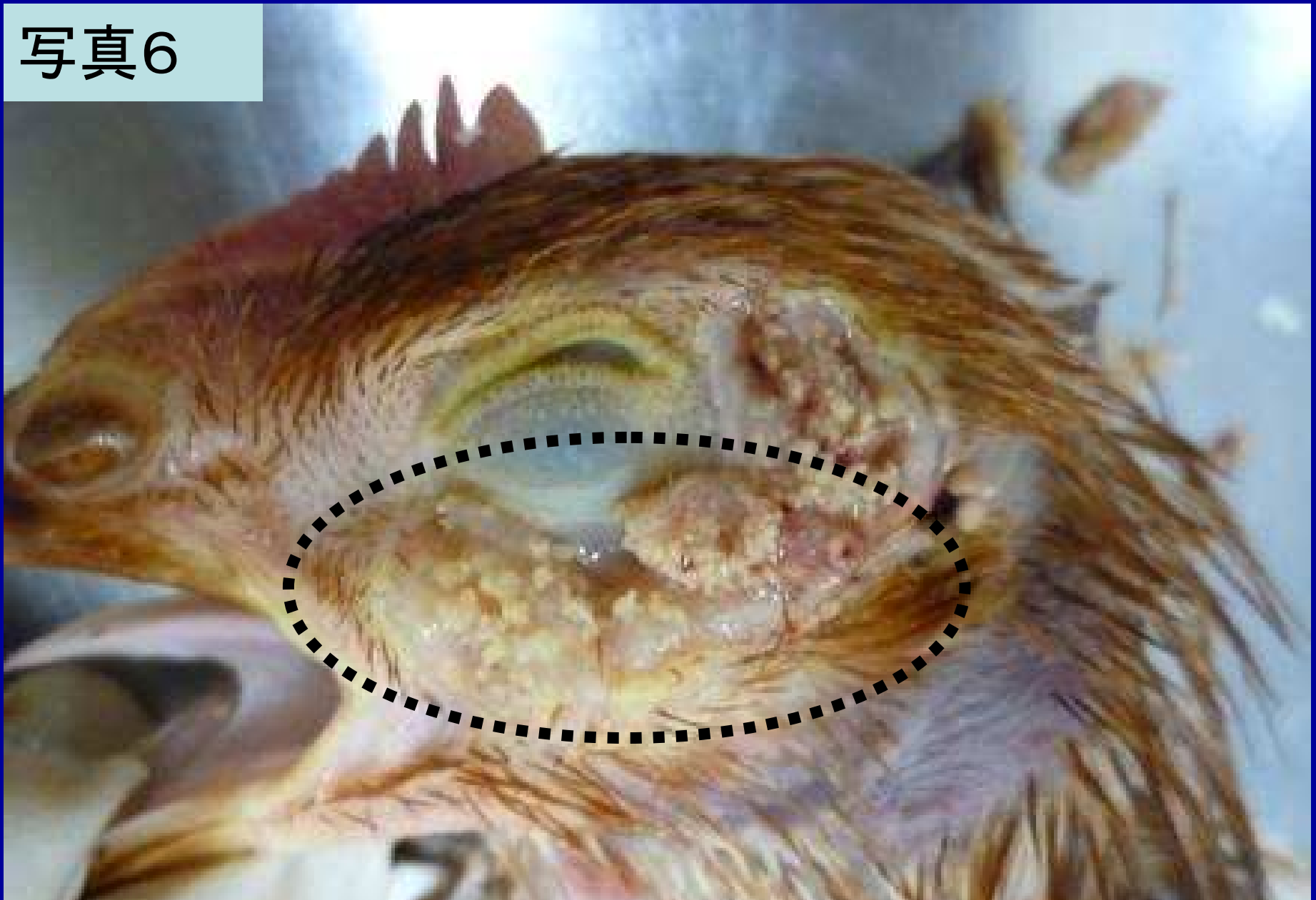



写真6



顔面腫脹部皮下

写真7

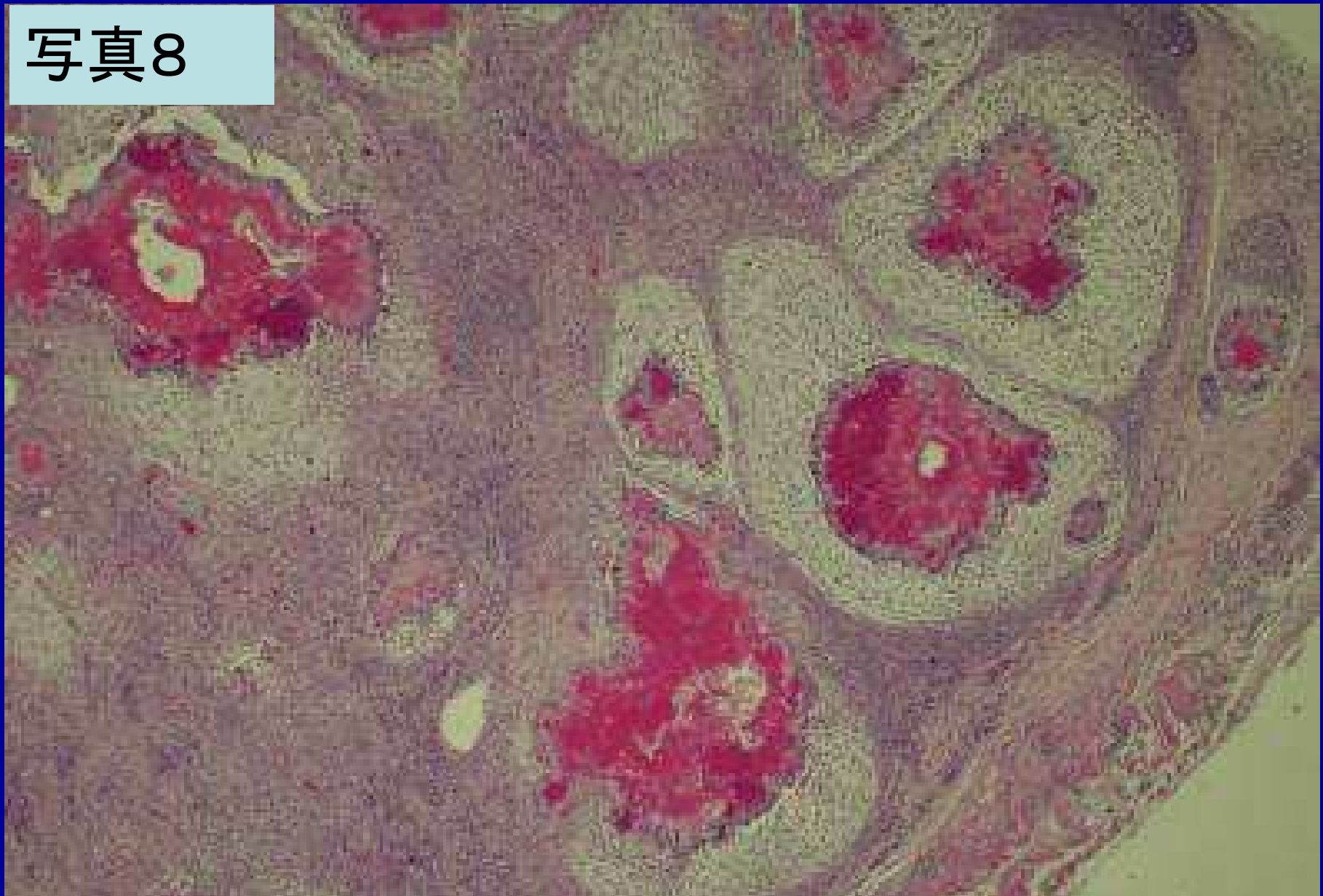
顔面腫脹部



鼻甲介断面

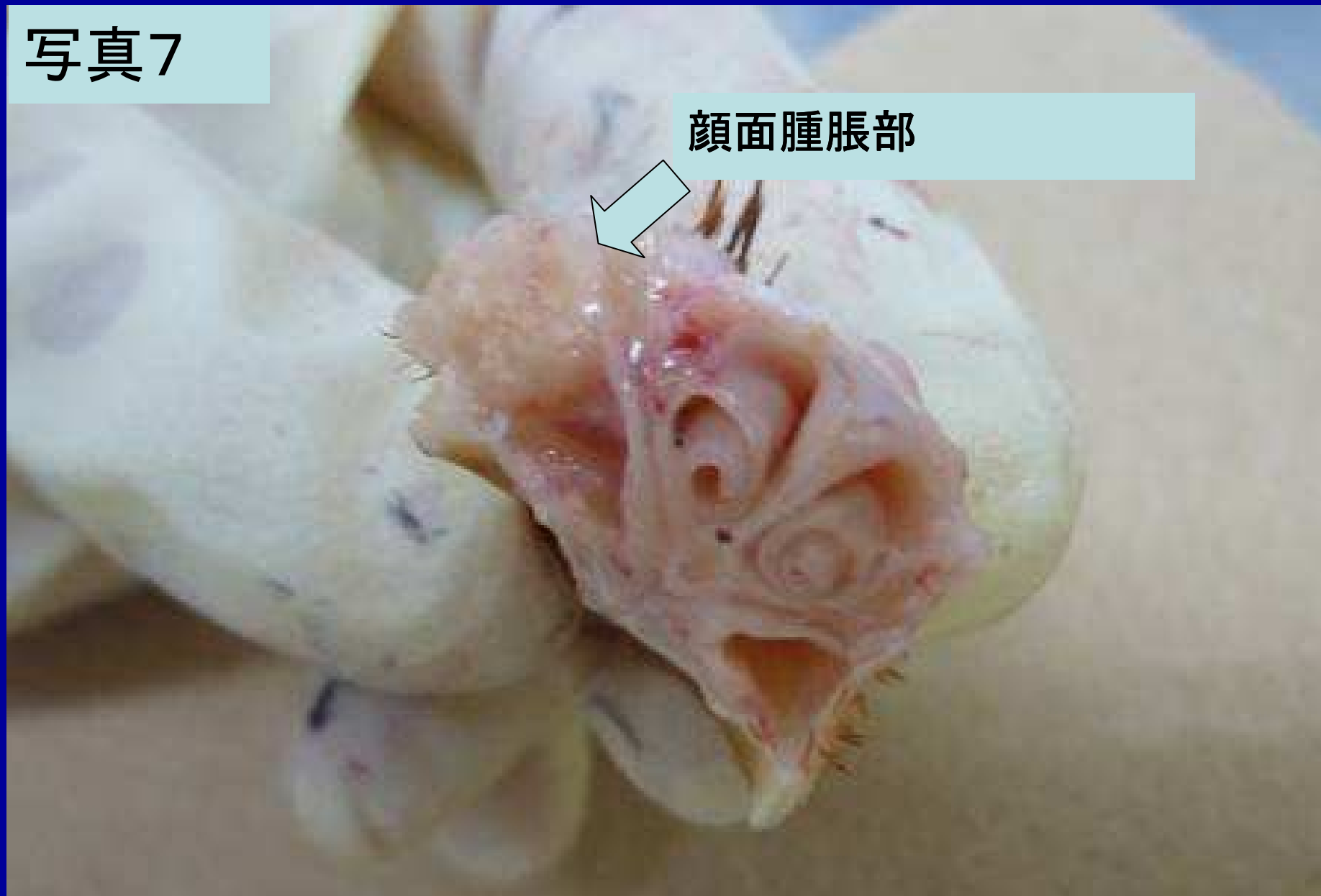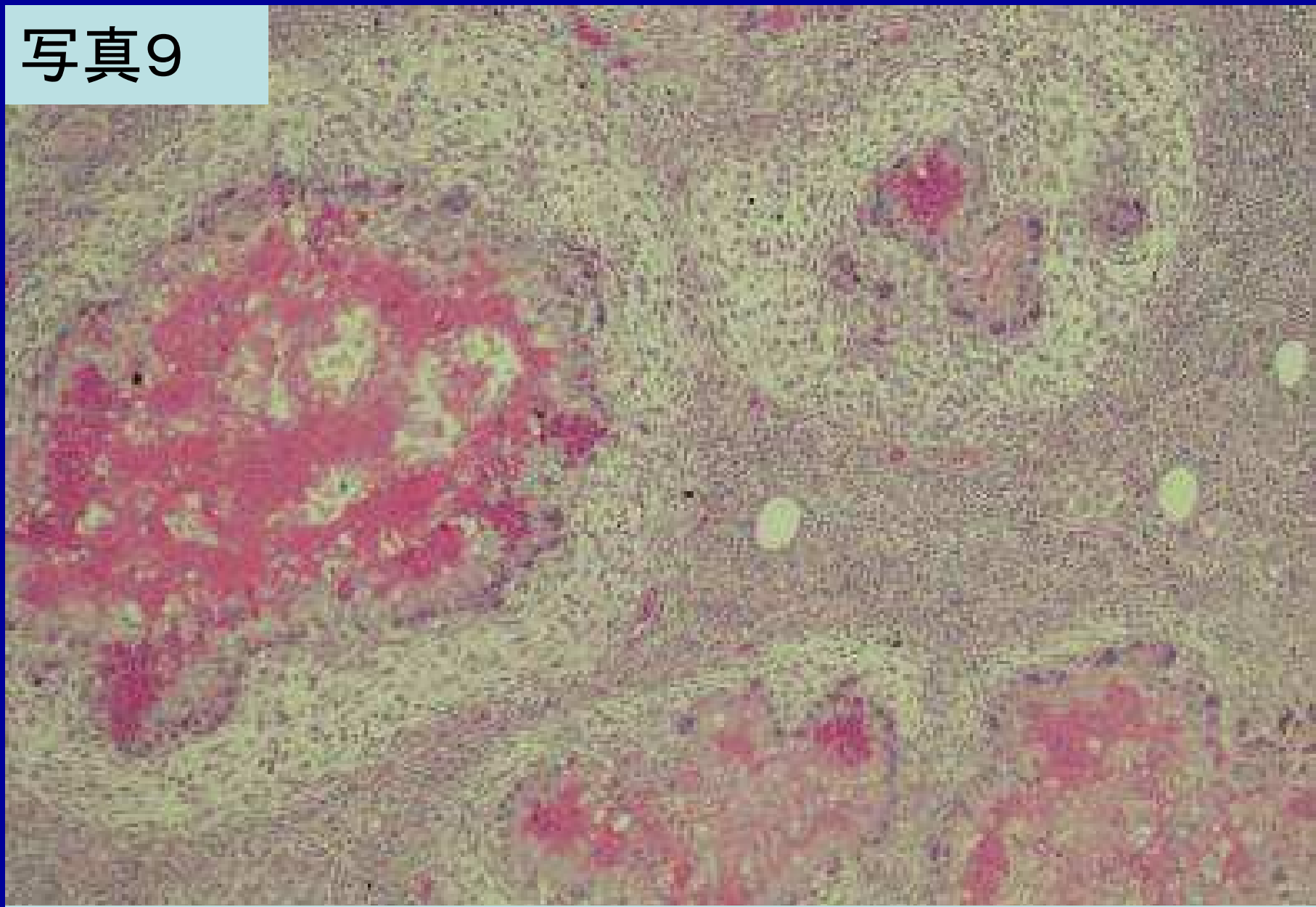


写真8



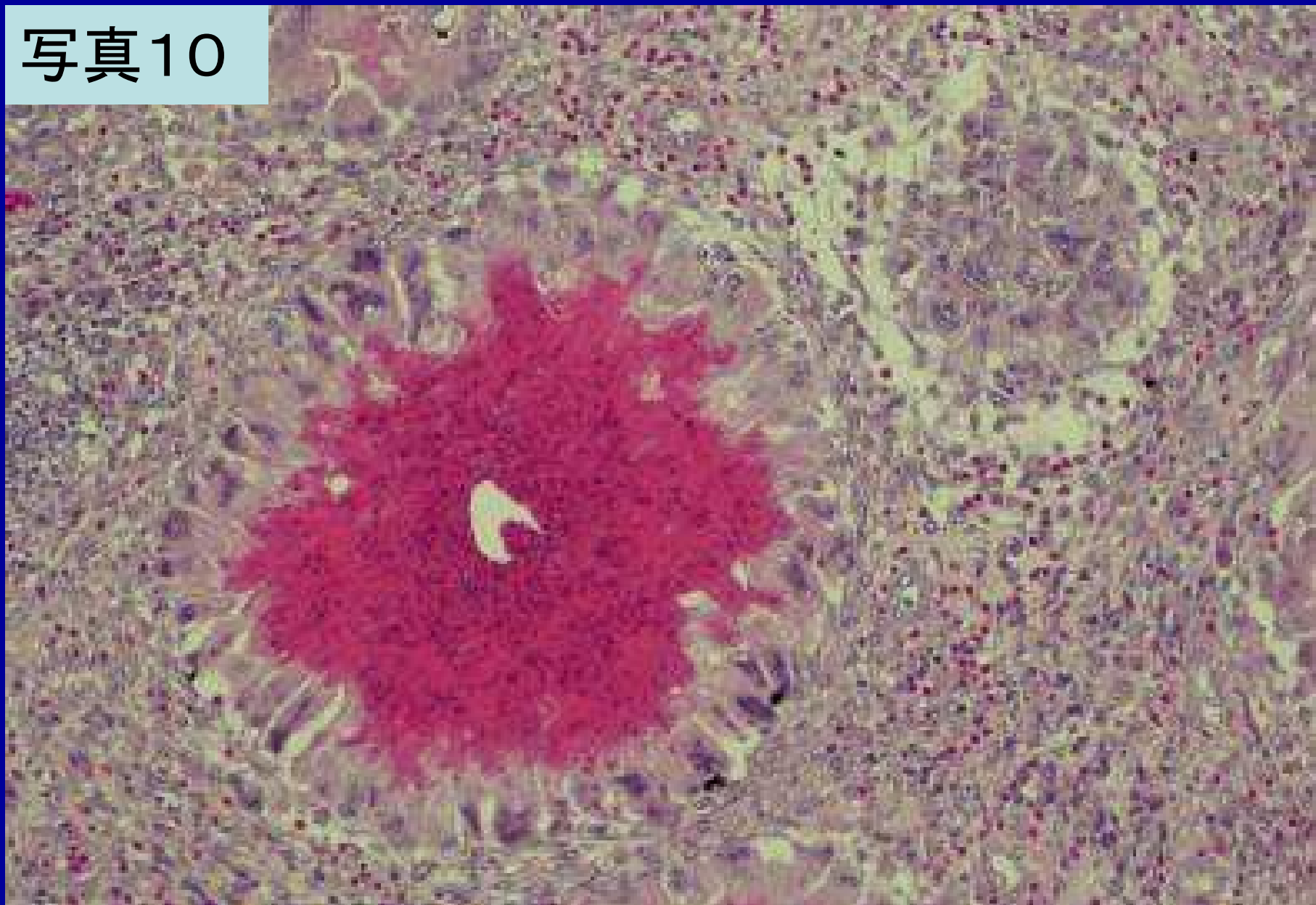
腫脹部皮下に形成された肉芽腫(HE×40)

写真9



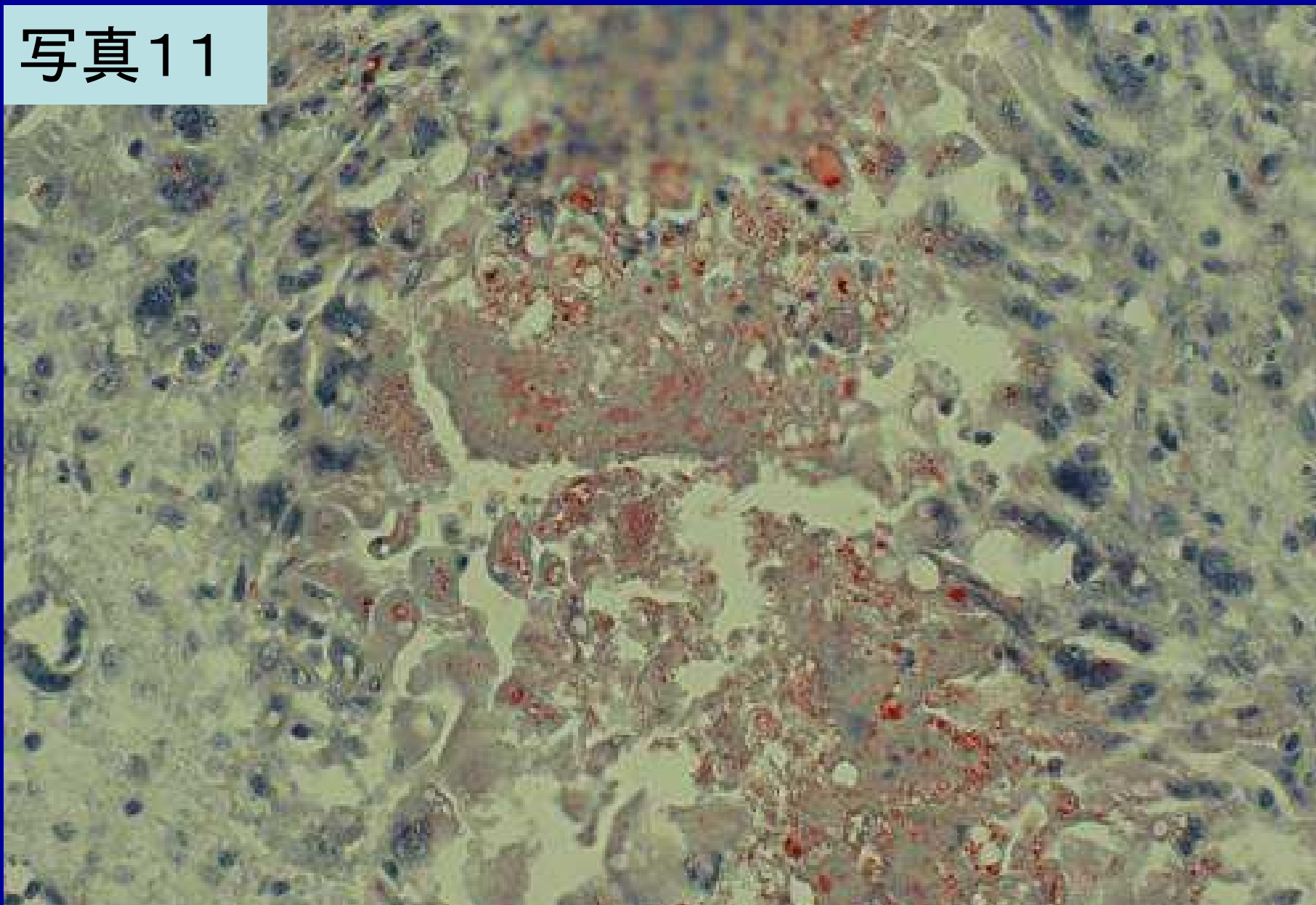
腫脹部皮下に形成された肉芽腫(HE×100)

写真10



肉芽腫中心部の壊死巣(HE×200)

写真11



肉芽腫中心部の壊死巣(脂肪染色(ズダンⅢ)×400)

写真12



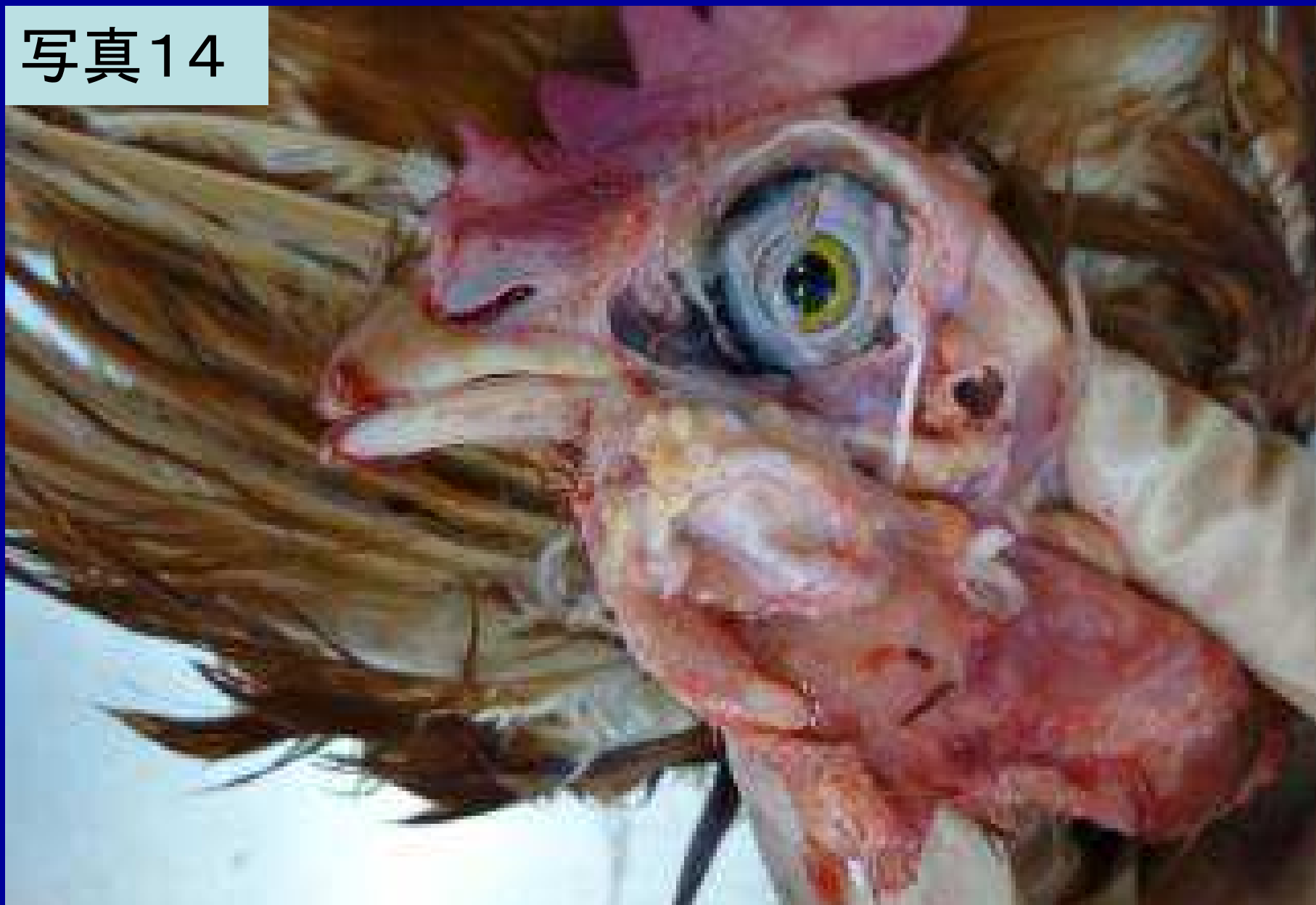眼瞼周囲の腫脹(Ⅰ—⑤区)

写真13



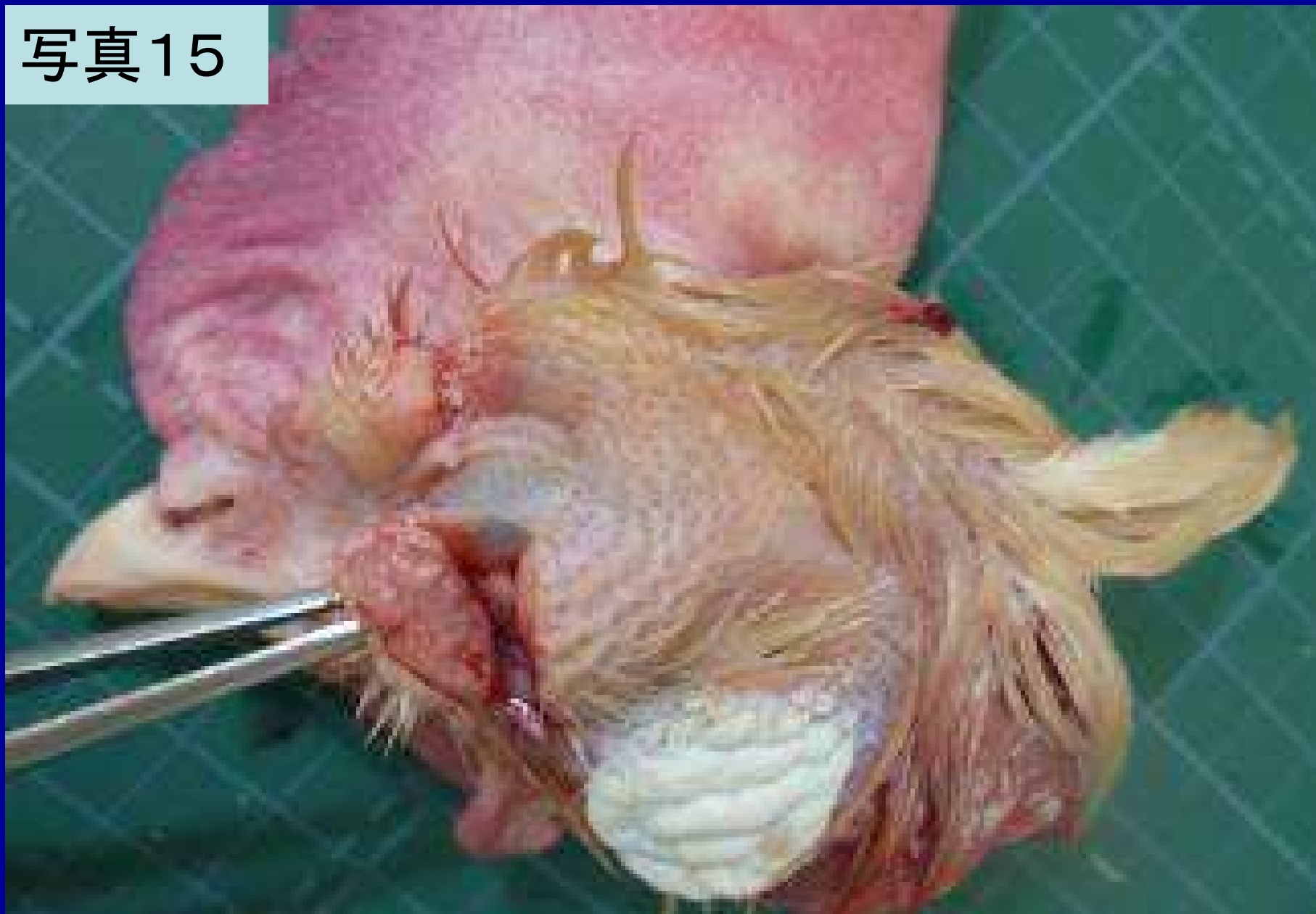眼瞼周囲の腫脹(Ⅱ-⑤区)

写真14



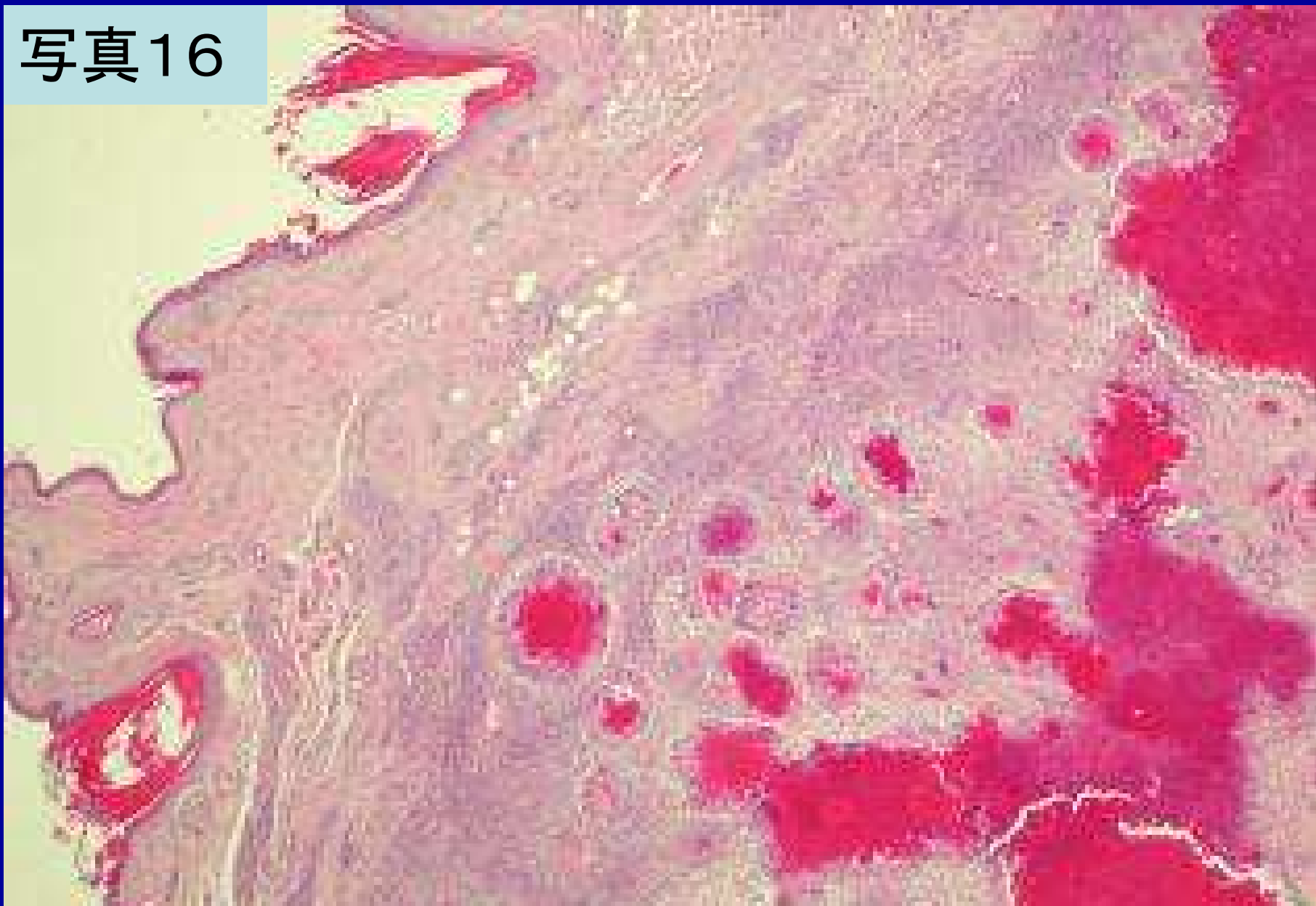
眼瞼周囲の腫脹部皮下(I —⑤区)

写真15



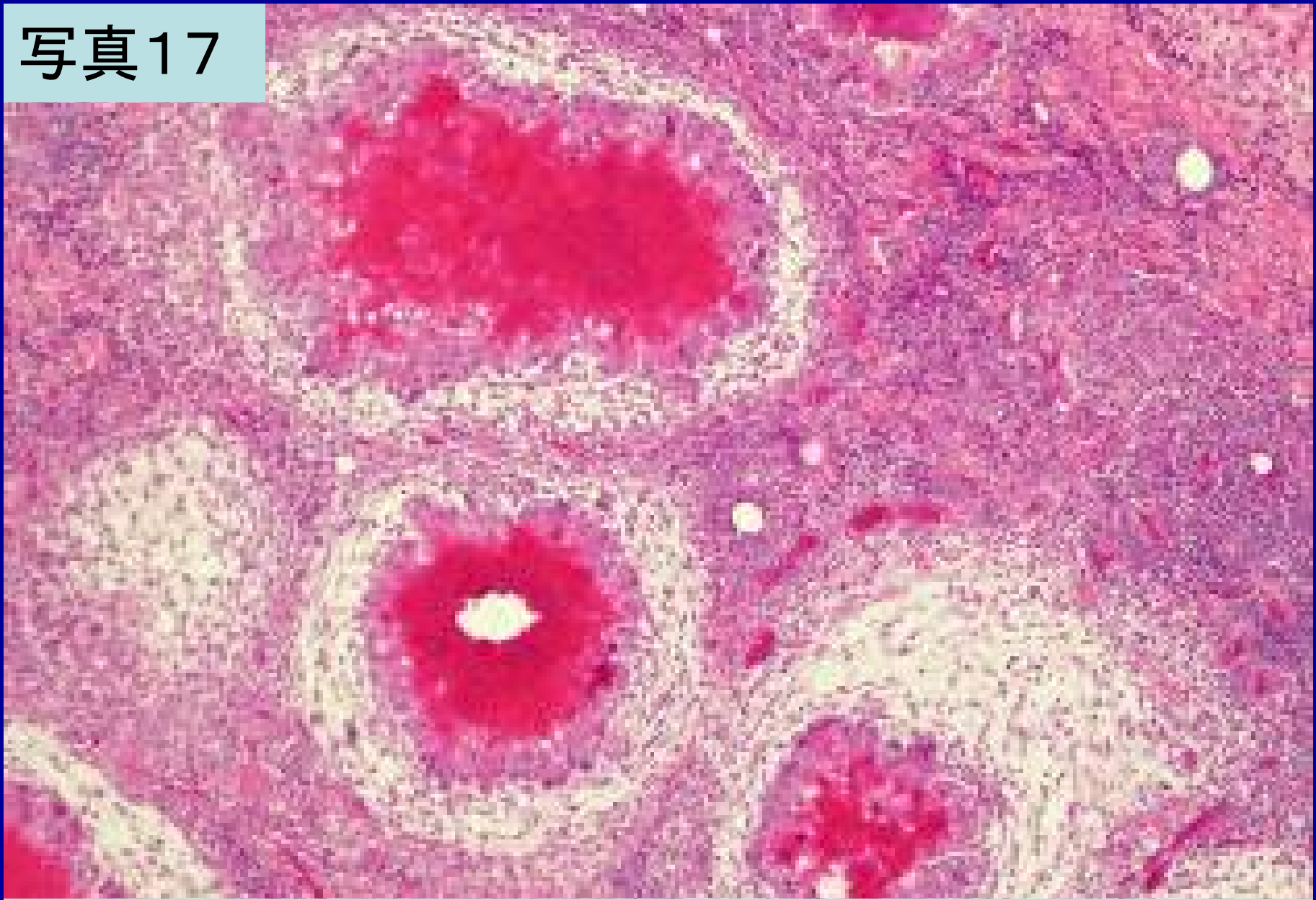
眼瞼周囲の腫脹部皮下(Ⅱ-⑤区)

写真16



腫脹部皮下に形成された肉芽腫(HE×40)

写真17

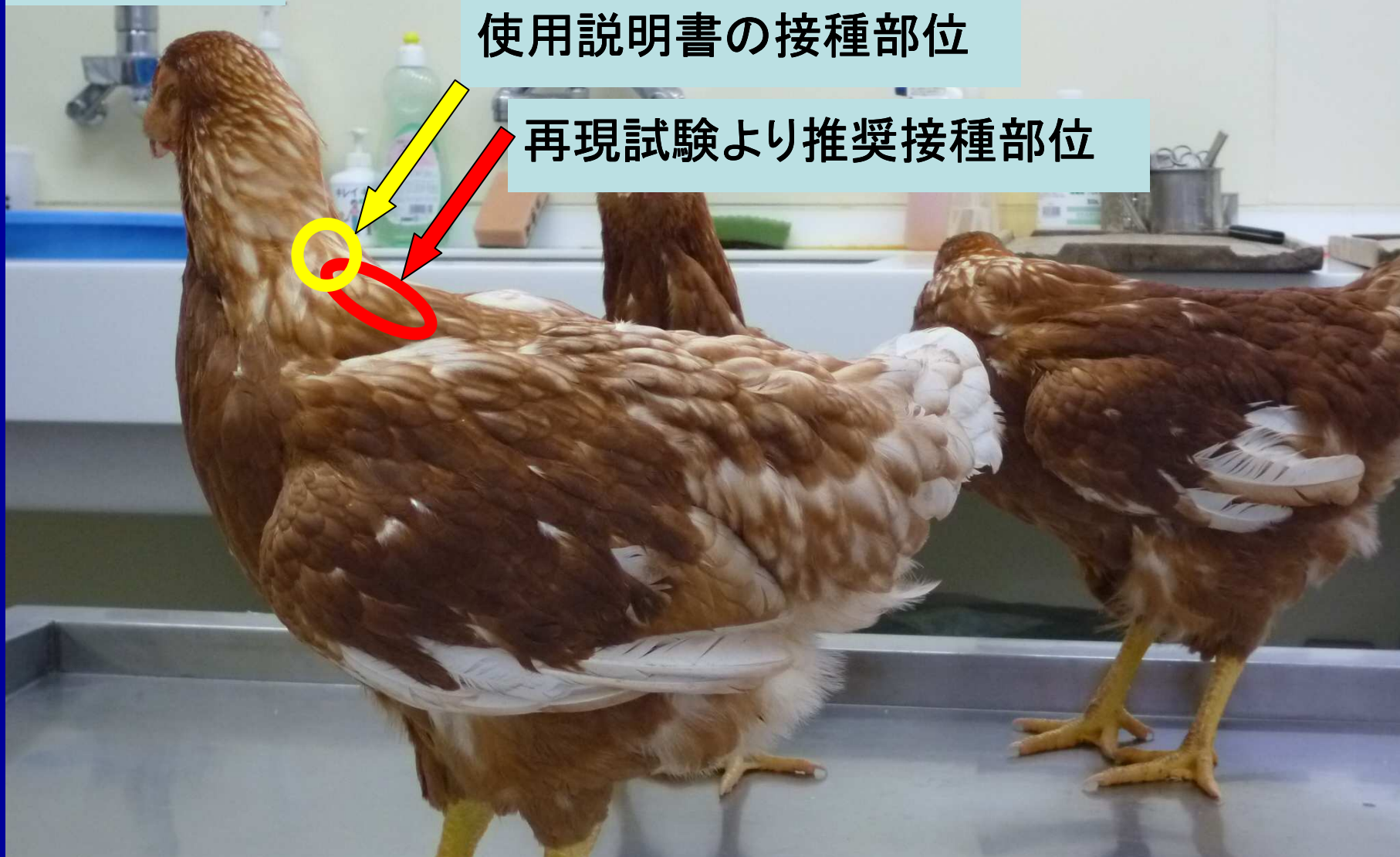

腫脹部皮下に形成された肉芽腫(HE×100)

写真18

使用説明書の接種部位

再現試験より推奨接種部位



推奨されるワクチン接種部位