

医療事故の再発防止に向けた提言
第17号

中心静脈カテーテル挿入・抜去に係る
死亡事例の分析
— 第2報(改訂版) —

2023年3月

医療事故調査・支援センター
(一般社団法人 日本医療安全調査機構)

「再発防止に向けた提言書」の趣旨

本提言書は、医療事故調査・支援センターに様々な医療機関から報告された個々の死亡事例の調査報告書をもとに、類似事例を集積し、その共通点・類似点を調査・分析して、情報提供するものです。

本提言書の位置づけは、学会から出される指針と異なり、「死亡に至ることを回避する」という視点で、再発防止の考え方を示したものであり、これにより、医療従事者の裁量を制限したり、あるいは新たな義務や責任を課したりするものではありません。

このようなことを踏まえ、提言書は、利用される方が個々の医学的判断、患者の状況、年齢、本人やご家族の希望、さらには、医療機関の診療体制や規模等を総合的に勘案して、ご活用していただきたくお願いします。

なお、この提言書は、医療法第6条の16の規定に基づき、同様の死亡事例が発生しないよう、再発防止と医療安全の確保を目的として情報提供するものであり、係争等の解決の手段として利用されることを目的としているものではありません。

医療事故の再発防止に向けた提言（第17号）の 公表にあたって

一般社団法人 日本医療安全調査機構
理事長 門田 守人

一般社団法人日本医療安全調査機構は、2015年10月より開始された医療事故調査制度に基づき、医療事故調査・支援センターとして、医療の安全を確保し医療事故の再発防止、医療の質向上を目指すべく日々取り組んでおります。

医療は近年ますます高度化・多様化しており、その中で医療機関は重大な医療事故が起らないよう院内において日々予防に取り組まれておられることと思います。しかしながら、医療の提供の場においては時に予期しない形で患者が死亡するという重大事象が発生する場合があります、それらの事例をセンターに報告いただいております。制度開始以来、7年5か月が経過し、センターに報告された院内調査結果報告書は2,000件を超えました。この結果報告書から「医療事故の再発防止に向けた提言」として、これまでに16の提言書を公表してきました。

2017年3月に初めて公表した提言第1号では「中心静脈穿刺合併症に係る死亡」を取り上げ、その分析結果から提言しました。公表後5年が経過し、中心静脈カテーテルに関連した死亡事例の報告が残念ながら依然として減少していない現状を確認し、提言書の評価を行う必要性を感じました。そして、提言内容が実践に至らなかった原因を振り返り、改めてより具体性を持った改訂版として、今回「中心静脈カテーテル挿入・抜去に係る死亡事例の分析－第2報（改訂版）－」を公表することといたしました。

医療事故調査制度の目的は、医療現場の安全の推進です。安全な医療を提供するためには、多方面からの様々な取り組みや努力が求められます。『医療事故の再発防止に向けた提言』は、センターに報告されている死亡事例をその時点の専門的知見および医療安全の観点から検討し、「予期せぬ死亡を回避する」ために作成しております。広い知見から検討される学術団体などから発表されるガイドラインとは区別されるものであり、また、医療従事者の裁量を制限したり、義務づけたりするものではありません。各医療機関においては、規模や体制など、その環境や事情が異なっていることなどありますが、本提言書がそれぞれの医療機関の中心静脈カテーテル挿入・抜去に係る事故の回避に広く活用されることを祈念いたします。また、センターとしては、本制度がその一助となるよう、臨床現場に資する提言になっているかを今後も検証しながら、報告事例をもとに現場に即した情報提供を行うことに引き続き努めてまいります。

最後になりますが、本提言書をまとめるにあたり、院内調査結果報告書や追加情報提供などのご協力をいただいた医療機関およびご遺族、事例を詳細に分析し再発防止の検討をいただいた専門家の皆様のご理解とご協力に心より感謝申し上げます。

中心静脈カテーテル挿入・抜去に係る死亡事例の分析 － 第2報（改訂版）－

【リスク評価の標準化と適応決定】

提言 1 中心静脈カテーテル挿入は、致死合併症が生じ得るリスクの高い医療行為（危険手技）であることを認識する。標準化した方法で、患者の全身状態のリスク評価と解剖学的リスク評価（プレスキャン）をあらかじめ行う。リスクが高い場合は、末梢挿入型中心静脈カテーテル（PICC）による代替を含め、リスク回避策を検討し、適応は合議で決定することが望まれる。

【説明とリスクの共有】

提言 2 患者・家族には中心静脈カテーテル挿入の必要性、リスク評価の結果、挿入・抜去の合併症と発生時の対処法、術者交代やカテーテル挿入中止の可能性、代替法などを書面で説明することが望ましい。特にリスクの高い患者では、死亡する危険が予測されても挿入が必要と判断される旨を説明し、患者・家族とリスクを共有する。

【穿刺手技：タイムアウトの実施】

提言 3 穿刺前に、術者と介助者は、患者のリスク評価の結果や手技に難渋した場合の術者交代・カテーテル挿入中止のルールなどを共有するため、タイムアウトを実施する。

【穿刺手技：穿刺針の選定】

提言 4 穿刺時にプレスキャンを再度行い、標的静脈の太さや虚脱の有無、深さ、動脈との位置関係などから解剖学的リスクを再確認する。動脈や他臓器の損傷を防ぎ、また、損傷を最小限とするために、静脈の深さに適した長さの穿刺針、細い穿刺針を使用することが望ましい。

【穿刺手技：ガイドワイヤー挿入手技】

提言 5 ガイドワイヤーを標的静脈内に挿入後、超音波の短軸像と長軸像の両方の画像で静脈内にあることを確認する。その後、迷入の可能性のある静脈をイメージしながらゆっくり進め、抵抗があれば無理に進めず、内頸静脈穿刺では20 cm以上挿入しない。ガイドワイヤー抜去後は、遺残がないか確認する。

【穿刺手技：ダイレーター挿入手技】

提言 6 ダイレーターは硬いため、血管を損傷させる危険がある。ダイレーター挿入時は過度な力を加えず、ガイドワイヤーに沿わせて滑らせるように進め、5 cm以内の挿入に留める。皮膚が硬い場合は、メスで小さく切開する。

【カテーテルの位置確認】

提言 7 「カテーテル挿入時に抵抗があった」「逆血がない、あるいはスムーズに引けない」「X線正面像でカテーテルの位置異常が疑わしい」これら三つのうち一つでも認められた場合は、カテーテルの位置異常を疑い、X線側面像を撮影し、場合によってはCT検査、造影検査などでカテーテルの位置を確認する。

【動脈内誤留置や血管外留置への対応】

提言 8 動脈内に誤留置したカテーテルの不用意な抜去は致命的な出血につながるため、即座に抜去しない。血管外留置となった場合でも血管損傷を伴っている可能性がある。動脈内誤留置、もしくは、血管外留置の場合は、CT検査あるいは造影検査を検討し、関係診療科と相談する。

【患者観察】

提言 9 カテーテル挿入後の管理を行う医師・看護師は、カテーテル挿入時の情報を把握し、患者を観察する。カテーテルの使用直後から数日以内に①息苦しさ・SpO₂低下・頻呼吸、②頻脈・血圧低下、③不穏症状を認めた場合は、カテーテルの血管外留置を疑い、まず輸液を中止し、精査する。
カテーテルが挿入できなかった場合も、穿刺時に血管損傷している可能性を踏まえて観察する。

【空気塞栓症】

提言 10 空気塞栓症は致命的合併症の一つであり、内頸静脈や鎖骨下静脈へのカテーテル挿入・抜去に伴い発生することがある。空気塞栓症を予防するため、カテーテル挿入・抜去手技は下肢挙上など静脈圧を上げる体位で行う。カテーテル抜去後は密封式のドレッシング材で被覆することが望ましい。

【恒常的な組織管理体制の整備】

提言 11 医療機関の管理者は、中心静脈カテーテル挿入・抜去に関する組織管理を行う。責任部門（チーム）を明確にして①合併症を含めた実施状況の把握、有害事象発生時の対応、事例の検証、②安全性を重視した実施場所の確保・器材選定、③異常発生時の対応・連携を含めたマニュアルの整備、④教育体制の整備を検討する。

【血液浄化用カテーテル】

提言 12 径が太い血液浄化用カテーテルでは、挿入時の血管損傷が重篤な出血となる。カテーテルが標的静脈内に留置されていない状態で体外循環を使用すると致命的合併症に直結するため、カテーテル挿入のリスクが高いと判断される場合は、より確実な確認ができる透視を併用し挿入することが望ましい。

※以下は提言 5-10 と重複するが、血液浄化用カテーテルに関する内容をまとめて再掲した。

【穿刺手技】

- ガイドワイヤーが超音波の短軸像と長軸像の両方の画像で標的静脈内にあることを確認できなければ、ダイレーターは挿入しない（提言 5 参照）。

【カテーテルの位置確認】

- カテーテルの位置異常の可能性がある場合には、X線側面像を撮影し、場合によってはCT検査、造影検査などでカテーテルの位置を確認する。透視下に挿入した場合は、造影検査で正確な位置確認を行うことが望ましい（提言 7 参照）。
- カテーテル挿入時に脱血・返血ルートから逆血を認めても、透析時に脱血できない場合は、そのルートは返血ルートには使用せず、より確実なカテーテルの位置確認を考慮する。

【抜去手技】

- 血液浄化用カテーテル留置では、径が太いため刺入部の瘻孔化が起きやすい。空気塞栓症予防のため、抜去手技は下肢挙上など静脈圧を上げる体位で行い、抜去部を密封式のドレッシング材で被覆することが望ましい（提言 10 参照）。

医療事故調査・支援センターのホームページには、提言第 17 号「中心静脈カテーテル挿入・抜去に係る死亡事例の分析—第 2 報（改訂版）—」提言書全文、および関連資料を掲載しております。



目 次

1. はじめに	5
1) 中心静脈カテーテル挿入・抜去に係る死亡事例の分析にあたって	5
2) 提言に関連するこれまでの医療安全の主な取り組み	6
2. 分析方法	7
1) 対象事例の抽出	7
2) 対象事例の情報収集と整理	7
3) 専門分析部会の実施	7
3. 提言第1報の検証・分析と第2報（改訂版）の方向性について	8
4. 再発防止に向けた提言と解説	12
5. 学会・企業等へ期待（提案）したい事項	42
6. 対象事例の概要	43
7. おわりに	55
《引用・参考文献》	56
8. 資料	
中心静脈カテーテル挿入・抜去 情報収集項目	58

【本提言書における用語の説明】

中心静脈穿刺	中心静脈カテーテル挿入のための穿刺手技
PICC	Peripherally Inserted Central Venous Catheter (末梢挿入型中心静脈カテーテル)
プレスキャン	穿刺前に超音波を用いて、穿刺する静脈の性状（太さ、虚脱の有無）、深さ、動脈や神経との位置関係を明らかにし解剖学的リスク評価を行うこと。 ※ P13 「コラム1」 参照。
超音波ガイド法	超音波を用いた穿刺手技で、2通りの方法がある。 ①リアルタイム超音波ガイド下穿刺法：超音波断層像で標的静脈と穿刺針を観察しながらリアルタイムに穿刺を行う方法。 ②作図法：超音波断層像で標的静脈の周囲を観察し、体表の解剖学的目印との位置関係を把握して穿刺を行う方法。

1. はじめに

1) 中心静脈カテーテル挿入・抜去に係る死亡事例の分析にあたって

中心静脈カテーテル挿入は日常診療で行われている医療行為であるが、リスクを伴う危険手技でもある。この手技に関連した医療事故が少なからず発生しているため、再発防止への取り組みがなされてきた。医療事故調査・支援センター（以下「センター」）でも、2017年3月に「中心静脈穿刺合併症に係る死亡の分析－第1報－」¹⁾を公表した。これは、医療事故の再発防止に向けた最初の提言で、医療事故調査制度開始から2016年12月までの1年3か月間に報告された中心静脈穿刺合併症による死亡事例10例を検討したものであった。第1報としたのは、中心静脈穿刺合併症に係る死亡を回避するという重要課題は簡単に解決できるものではなく、今後も継続的に検討していく必要があると判断したためであった。実際、その後も2020年12月までの4年間に、センターに届けられた医療事故報告のうち、中心静脈カテーテルに関連した死亡は新たに62例あり、その数は減少しているとは言えない。再発防止委員会では、本事象を分析課題として再度取り上げ、専門分析部会を設置し、再発防止に向けてさらなる検討を行った。

新たに報告された中心静脈カテーテルに関連した死亡62例を詳細に検討すると、死因と中心静脈カテーテルとの因果関係が明確でない事例が7例あった。それを除外した55例を処置内容別に分類すると、穿刺40例、抜去4例、管理9例、新生児へのPICC挿入2例だった。挿入後のカテーテル管理に関する9例は病棟で発生した事故で、出血7例（回路接続はずれ3例、回路破損1例、カテーテル自己抜去2例、カテーテル事故抜去1例）、空気塞栓2例（輸液セット交換後1例、回路からの採血後1例）、新生児事例2例はカテーテル先端の心室内迷入による肺塞栓1例、心タンポナーデ1例だった。いずれも重要な問題を提起しており詳細な検討が必要だが、専門分析部会は、焦点を絞った提言とするためにこれらカテーテル管理に関する事例および新生児事例は別に検討することとし、今回は中心静脈カテーテル挿入・抜去に伴って死亡した44事例を検討対象とした。なおPICCは中心静脈カテーテルに含まれるが、末梢静脈を穿刺するため、新生児以外では挿入・抜去に係る致死的合併症の報告はなかった。従って、本稿で取り扱うのは、中心静脈カテーテルを内頸静脈、鎖骨下静脈、大腿静脈から挿入・抜去した事例である。PICCは挿入・抜去とも比較的 safely に実施できるため、リスクが高い患者に対する選択肢として提案している。

センターから公表される医療事故の再発防止に向けた提言は、学会などのガイドラインや指針とは異なり、「死亡に至ることを回避する」という視点で死亡事例から学んだことをまとめることが大きな特徴であり、臨床現場へ迅速に還元されることを目指している。第1報では、中心静脈カテーテル挿入をより安全に実施するための重要な考え方を提示できたが、今回対象となった事例の発生経緯を検討すると、第1報で指摘され、推奨されていることが実施されていない事例が依然としてみられた半面、推奨通りの手順を踏まえながら、その効果を十分に上げることができず、事故に至った事例もみられた。専門分析部会では、そういった事例に基づき第1報を検証・分析したうえで、改訂版の方向性について検討した結果、挿入・抜去の手順に沿ってチェックリストや画像資料を多用して、より具体的な内容まで踏み込んだ提言を明示した。また、組織管理の重要性も強調した。事例より得られた教訓が、この提言で迅速かつ効果的に臨床現場に導入されることを望む。

現在、超音波は、安全のために穿刺に不可欠だという視点で広く医療従事者に認識されている。そのため、今回の提言でも、超音波を用いた穿刺手技の検討に重点を置いた。但し、前回の提言同様、医療現場によっては、超音波を利用できない環境で中心静脈カテーテル挿入を行わざるを得ない状況もあり、超音波の利用を必須の手技としているわけではない。今回の提言が第1報と異なる内容と認識されないように、今回の提言を、「第2報（改訂版）」とした。

2) 提言に関連するこれまでの医療安全の主な取り組み

2023年2月現在

○公益社団法人日本麻酔科学会 安全委員会

安全な中心静脈カテーテル挿入・管理のためのプラクティカルガイド 2017
(2017年6月改訂)²⁾

○公益財団法人日本医療機能評価機構 認定病院患者安全推進協議会 CVC検討会

中心静脈カテーテル挿入・管理に関する指針(改定第3版2020)(2020年4月発行)³⁾

○公益財団法人日本医療機能評価機構 医療事故情報収集等事業

<医療安全情報>

No.113「中心静脈カテーテル抜去後の空気塞栓症」(2016年4月)⁴⁾

No.164「中心静脈カテーテルのガイドワイヤーの残存」(2020年7月)⁵⁾

○一般社団法人日本医療安全調査機構(医療事故調査・支援センター)

医療事故の再発防止に向けた提言 第1号

中心静脈穿刺合併症に係る死亡の分析－第1報－(2017年3月)¹⁾

2. 分析方法

1) 対象事例の抽出

センターに届けられた医療事故報告（2015年10月～2020年12月）の院内調査結果報告書1,627件のうち、中心静脈カテーテルに関連した死亡事例は、72例あった。そのうち10例は医療事故の再発防止に向けた提言第1号「中心静脈穿刺合併症に係る死亡の分析―第1報―」（2017年3月）の対象事例であり、その後、62例の院内調査結果が報告された。この62例の内訳は、中心静脈穿刺に関連した事例が40例、抜去に関連した事例が4例、カテーテル挿入後の自己抜去や回路接続はずれなど挿入後の管理9例と新生児の事例が2例、中心静脈穿刺と死因との因果関係が明確ではない事例が7例であった。

専門分析部会において、62例のうち中心静脈カテーテルの手技に関連して死亡したと考えられた挿入40例および抜去4例の計44事例を分析対象とし、カテーテルの自己抜去や点滴ルートはずれなど挿入後の管理9例と新生児の事例2例、因果関係が明らかではない7例を除外した。なお、本提言は成人を対象としているが、成人の手技に準ずる小児の事例も一部含めて提示している。

2) 対象事例の情報収集と整理

センターへ提出された院内調査結果報告書に記載された情報をもとに専門分析部会で分析し、確認が必要な部分に関しては、可能な範囲で報告施設の協力を得て追加の情報収集をした。それらを情報収集項目（8.資料参照）に沿って整理した。

3) 専門分析部会の実施

- 第1回 2021年5月13日
 - 第2回 2021年9月9日
 - 第3回 2021年11月10日
 - 第4回 2021年12月14日
 - 第5回 2022年2月14日
 - 第6回 2022年4月7日
 - 第7回 2022年4月19日
 - 第8回 2022年7月6日
- ・その他、電子媒体などによる意見交換を行った。

3. 提言第1報の検証・分析と第2報(改訂版)の方向性について






中心静脈穿刺合併症に係る死亡の分析－第1報－は2015年10月から2016年12月までの1年3か月の間に報告された10例を対象とした。提言公表後、2020年12月までの4年間に新たに同様の穿刺に関する事例は40例報告され、減少はみられなかった。第1報の提言内容に関する実施状況をみると、全体的に提言内容が実践に至っていない状況であることがわかった。実践に至らなかった要因として、第1報は具体的な内容まで踏み込めていなかったため、提言の内容を正しく実践できなかったことが推測される。改訂版では、一連の手順に沿ってより具体的な手技方法を示し、臨床で活用しやすいチェックリストなどを作成し、活用できる提言とすることを課題とした。なお、第2報では第1報の内容もほぼ網羅し、新たな内容を加えている。ただし、第1報提言4の超音波の特性とピットフォールの詳細については、第1報17頁の図4、5を参照されたい。

以下に、第1報の九つの提言の検証・分析およびそれらを踏まえた改訂版の要点を示す。

《提言第1報の検証・分析》

	第1報の提言	第1報の検証・分析
適応	【提言1】 中心静脈穿刺は、致命的合併症が生じ得るリスクの高い医療行為（危険手技）であるとの認識を持つことが最も重要である。血液凝固障害、血管内脱水のある患者は、特に致命的となるリスクが高く、中心静脈カテーテル挿入の適応については、末梢挿入型中心静脈カテーテル（PICC）による代替を含め、合議で慎重に決定する。	<ul style="list-style-type: none"> 対象事例は、いずれもハイリスク症例であったが、死亡に至る危険度を認識していない事例が多く、リスク評価が不十分である可能性がある。 PICCを選択していなかった理由には、不慣れなことや経験が少ないことが挙げられていた。
説明と納得	【提言2】 中心静脈カテーテル挿入時には、その必要性及び患者個別のリスクを書面で説明する。特にハイリスク患者で、死亡する危険を考慮しても挿入が必要と判断される場合は、その旨を十分に説明し、患者あるいは家族の納得を得ることが重要である。	<ul style="list-style-type: none"> 半数以上の事例で、ハイリスク症例でも個別リスクについて説明がされていなかった。リスク評価を行い、リスク対策も含めてその内容が説明に活かされるような工夫が必要である。
穿刺手技	<p>【提言3】 内頸静脈穿刺前に、超音波で静脈の性状（太さ、虚脱の有無）、深さ、動脈との位置関係を確認するためのプレスキャンを行うことを推奨する。</p> <p>【提言4】 リアルタイム超音波ガイド下穿刺は、超音波の特性とピットフォール（盲点）を理解した上で使用しなければ誤穿刺となり得る。術者はあらかじめシミュレーショントレーニングを受けることを推奨する。</p> <p>【提言5】 中心静脈カテーテルセットの穿刺針は、内頸静脈の深さに比較し長いことが多いが、内頸静脈穿刺の場合、特にい痩患者では、深く刺しすぎないことに留意する。</p> <p>【提言6】 穿刺手技時、ガイドワイヤーが目的とする静脈内にあることを超音波やX線透視で確認する。特に内頸静脈穿刺の場合、ガイドワイヤーによる不整脈や静脈壁損傷を減らすために、ガイドワイヤーは20cm以上挿入しない。</p>	<ul style="list-style-type: none"> プレスキャンは定着してきているが、目的が内頸静脈の位置を把握するものであると解釈され、挿入前のリスク評価としてのプレスキャンが正しく理解されていないことが考えられた。 穿刺の深さが不明な事例や長い穿刺針を使用している事例が多く、穿刺の深さを意識していないことが伺えた。 リアルタイム超音波ガイド下穿刺で、ガイドワイヤーが目的とする静脈内にあることを短軸像と長軸像の両方で確認していないことが明らかになった。 シミュレーショントレーニングを受講している術者、指導者が少ないことが明らかとなった。
カテーテルの位置確認	【提言7】 留置したカテーテルから十分な逆流を確認することができない場合は、そのカテーテルは原則使用しない。特に透析用留置カテーテルの場合は、致命的合併症となる可能性が高いため、カテーテルの位置確認を確実に行う必要がある。	<ul style="list-style-type: none"> 逆流が確認できなくても血管壁にカテーテルがあたっていると解釈し、カテーテルを使用していた。
患者管理	<p>【提言8】 中心静脈カテーテル挿入後の管理においては、致命的合併症の発生も念頭において注意深い観察が必要である。血圧低下や息苦しさ、不穏症状などの患者の変化や、輸液ラインの不自然な逆流を認めた場合は、血胸・気胸・気道狭窄、カテーテル先端の位置異常を積極的に疑い、迅速に検査し診断する必要がある。また、穿刺時にトラブルがあった場合などを含め、医師と看護師はこれらの情報を共有し、患者の状態を観察する。</p> <p>【提言9】 中心静脈穿刺合併症出現時に迅速に対応できるよう、他科との連携や、他院への転院を含めたマニュアルを整備しておく。</p>	<ul style="list-style-type: none"> 穿刺時のトラブルについて情報共有がなく、患者の急変時に穿刺合併症を想起できていなかった。
		<ul style="list-style-type: none"> 他科連携体制があったのは約半数で、他院との連携マニュアルがあった事例は少なく、中心静脈カテーテル挿入・抜去を管理する部署が明確化されていない体制が背景にあることが考えられた。

《提言第 2 報（改訂版）提言の要点 ～第 1 報の検証・分析を踏まえ追加、変更した点～》

項目	内容	関連資料
リスク評価の標準化と適応決定	<p>【提言 1】</p> <ul style="list-style-type: none"> あらかじめ標準化された方法でリスク評価を行い、その回避策を検討したうえで適応を決定する必要があることを強調 リスクには全身状態のリスクと解剖学的リスクがあり、解剖学的リスク評価の手段としてあらかじめ実施するプレスキャンの重要性を強調。リスクを評価するツールとして、「中心静脈カテーテル挿入前チェックリスト（例）」（表 1）を作成し、センターのホームページに掲載 PICC を普及させるための研修の充実、および対応に言及 	 挿入前 チェックリスト (例)
説明とリスクの共有	<p>【提言 2】</p> <ul style="list-style-type: none"> リスク評価と説明同意のつながりが持てるような「中心静脈カテーテル挿入に関する説明・同意書（例）」を作成し、センターのホームページに掲載 	 説明・同意書(例)
穿刺手技	<p>タイムアウトの実施*</p> <p>【提言 3】</p> <ul style="list-style-type: none"> 穿刺前にタイムアウトを行い、リスクを再確認し、術者交代、手技中止のルールなどを共有しておくことを提案 	 挿入前 チェックリスト (例)
	<p>穿刺針の選定</p> <p>【提言 4】</p> <ul style="list-style-type: none"> 穿刺時に再度プレスキャンを行い、血管の虚脱や深さなどの解剖学的リスクを再確認することを強調 動脈などの損傷を防ぎ、また、損傷を最小限とするために、静脈の深さに適した長さの穿刺針、細い穿刺針を使用することを強調 	
	<p>ガイドワイヤー挿入手技</p> <p>【提言 5】</p> <ul style="list-style-type: none"> ガイドワイヤーが標的静脈内にあることを超音波の短軸像と長軸像の両方の画像で確認することを強調 ガイドワイヤーが迷入する可能性のある静脈などをイメージできる動画「迷入する可能性のある血管走行の解剖図」を作成し、センターのホームページに掲載 	迷入する可能性のある血管走行の解剖図  (頸・胸部編)  (腰・大腿部編)
	<p>ダイレーター挿入手技*</p> <p>【提言 6】</p> <ul style="list-style-type: none"> ダイレーター挿入手技で血管損傷した事例から、ダイレーター挿入方法について追加 	
カテーテルの位置確認	<p>【提言 7】</p> <ul style="list-style-type: none"> カテーテル位置確認の重要性を強調 「カテーテル挿入時に抵抗があった」「逆流がない、あるいはスムーズに引けない」「X 線正面像でカテーテルの位置異常が疑わしい」場合は、カテーテルの位置異常を疑い X 線側面像を撮影することを提案 カテーテル先端の位置異常に関連する画像を掲示 	
動脈内誤留置や血管外留置への対応*	<p>【提言 8】</p> <ul style="list-style-type: none"> 動脈内誤留置と判断しカテーテル抜去により出血した事例から、動脈内誤留置への対応について述べた 血管外留置となった場合でも血管損傷を伴っていることがあり、カテーテルを抜去することで出血し、致死的状态に至る場合があることを強調 	
患者観察	<p>【提言 9】</p> <ul style="list-style-type: none"> 中心静脈カテーテル挿入中の情報を共有するために「中心静脈カテーテル挿入の記録用紙（例）」（表 4）を作成し、センターのホームページに掲載 輸液開始後、数日以内に生じた呼吸症状、頻脈などは、中心静脈カテーテル挿入に伴う合併症の可能性を疑い、輸液を中止して精査することを強調 	 挿入の記録用紙 (例)
空気塞栓症*	<p>【提言 10】</p> <ul style="list-style-type: none"> カテーテル挿入・抜去で空気塞栓症を発症した事例から、空気塞栓症の予防対策について追加 	
恒常的な組織管理体制の整備	<p>【提言 11】</p> <ul style="list-style-type: none"> 中心静脈カテーテル挿入・抜去に関して、組織管理体制を整備することの重要性を強調 	
血液浄化用カテーテル*	<p>【提言 12】</p> <ul style="list-style-type: none"> 血液浄化用カテーテル事例が 13 例あることから、血液浄化用カテーテルの挿入・抜去において重要と考える提言を再掲し、血液透析に携わる医療従事者に向けて強調 	

※新たに追加した提言

4. 再発防止に向けた提言と解説

【リスク評価の標準化と適応決定】

提言 1 中心静脈カテーテル挿入は、致命的合併症が生じ得るリスクの高い医療行為（危険手技）であることを認識する。標準化した方法で、患者の全身状態のリスク評価と解剖学的リスク評価（プレスキャン）をあらかじめ行う。リスクが高い場合は、末梢挿入型中心静脈カテーテル（PICC）による代替を含め、リスク回避策を検討し、適応は合議で決定することが望まれる。

●中心静脈カテーテル挿入は、致命的合併症が生じ得るリスクの高い医療行為（危険手技）である

中心静脈カテーテル挿入は、全身管理を目的に日常的に行われている医療行為であるが、その対象の多くは、全身状態の悪い患者である。身体的な予備力が低い患者に挿入する場合、発生した合併症が致命的となることは想定されなければならない。しかし、挿入事例 40 例中 21 例では、当該医療従事者が中心静脈カテーテル挿入を危険手技と認識していなかった。

中心静脈カテーテル挿入時に何らかの異変やトラブルが発生した場合、即座に対応しなければならない。術者は、中心静脈カテーテル挿入が動脈損傷などの致命的合併症を生じるリスクの高い医療行為であることを認識したうえで手技を実施することが極めて重要である。

●リスク評価の標準化

安全な穿刺を行ううえで最も大切なことはリスク評価である。中心静脈カテーテル挿入のリスクには全身状態のリスクと解剖学的リスクがある。カテーテル挿入に先立ち、あらかじめ全身状態のリスクと解剖学的リスクを評価し、リスク回避策を検討することが重要である。このように、患者のリスクを評価し、回避策を検討することは、術者が患者のリスクを改めて考える機会となる。リスク評価の標準化にあたっては、「中心静脈カテーテル挿入前チェックリスト（例）」（表 1 参照）のようなチェックリストを院内で検討し、活用されるとよい。

<全身状態のリスク評価>

全身状態のリスク評価とは、血管内脱水、るい瘦や肥満、血液凝固障害などを評価することである（表 1 参照）。血管内脱水があると標的静脈をとらえることが難しく、血管外留置や動脈誤穿刺の原因となり、るい瘦や肥満があると血管の深さが通常とは異なり誤穿刺のリスクが高くなる²⁾。また、血液凝固障害があると血管損傷が生じた場合に止血が困難となる。挿入事例 40 例中、中心静脈カテーテル挿入前に脱水徴候を有した事例は 19 例、低体重（るい瘦、BMI < 20）²⁾ が 19 例、肥満（BMI > 30）²⁾ が 3 例、血液凝固障害を有した事例は 16 例であった。呼吸器疾患を合併していた事例は 23 例あり、無気肺がある患者に対し、健側の鎖骨下静脈を穿刺し、健側肺が気胸となった例もあった。呼吸器疾患を合併している場合には、気胸や血胸などが致命的合併症に至る可能性が高い。特に、片肺病変の場合、健側への挿入は、気胸発生時に重篤となるリスクが大きいことを認識する必要がある。また、体

位の制限（円背、起坐呼吸など）によって、水平臥床できない場合は、穿刺時に静脈の拡張が得にくいだけでなく、空気塞栓症の原因となりやすい。

<解剖学的リスク評価「プレスキャン」>

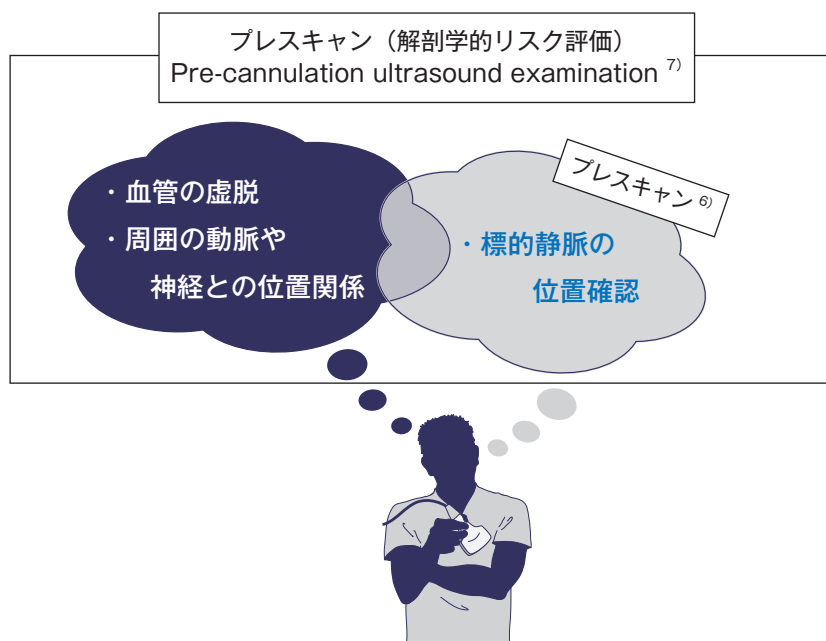
解剖学的リスク評価とは、超音波を用いて標的静脈の状態（太さや虚脱の有無）と深さ、その周囲の動脈や神経との位置関係を明らかにし、穿刺に伴うリスクを評価することである（表1参照）。そういったリスク評価を含めたスキャンを「プレスキャン」と呼称する（コラム1参照）。

内頸静脈を穿刺した29例中、穿刺前に超音波で標的静脈を確認した事例は28例であった。そのうち、静脈の太さや虚脱の有無、深さ、動脈との位置関係を確認した事例は16例であった。

現状では、穿刺直前に静脈の位置確認のために超音波を使用することが多く、解剖学的リスク評価のためにあらかじめプレスキャンを行う医療機関は多くない。しかし、全身状態のリスクと併せて解剖学的リスクを評価し、中心静脈カテーテル挿入に伴うリスク回避策を検討することが重要である。そのため、「プレスキャン」は穿刺直前だけではなく、あらかじめ行うことが望ましい。

コラム1：プレスキャンという言葉について

本邦ではプレスキャンという手技は二つの異なる目的を指す用語として用いられている。一つは作図の前に静脈の位置確認をすることを目的としたスキャンで、Schummerら⁶⁾が、最初に用いた。もう一つは、単に穿刺する静脈の位置確認をするだけでなく、標的静脈の虚脱の有無や動脈や神経との位置関係などを明らかにし、解剖学的リスク評価をすることを目的としたスキャンを指しており、世界的にコンセンサスの得られたガイドライン⁷⁾で推奨している pre-cannulation ultrasound examination に該当する手技である。同じプレスキャンという言葉で二つの異なる目的を持つスキャンを指しているため、意味が混同して理解されている現状がある。



●中心静脈カテーテル挿入の決定とリスク回避策の検討

中心静脈カテーテル挿入を実施するか否かは、全身状態のリスク評価と解剖学的リスク評価（プレスキャン）から総合的に判断し、合議で決定することが望ましい。リスクは高いが実施しなければならない場合は、可能なリスク回避策や透視を併用することも含めて検討することが望まれる（表1参照）。

●代替方法（PICC）の検討

中心静脈カテーテルの一つである PICC は、末梢静脈から挿入するため穿刺に伴う致命的合併症が少ない一方、現場に普及していない現状がある（コラム2参照）。リスク回避策として代替方法を検討した19例のうち、PICC挿入の手技に不慣れであるなどの理由からPICCの実施に至らなかった事例が6例あった。中心静脈カテーテル挿入による死亡を回避するための方策として、PICC挿入の手技が普及し、特にリスクが高い患者において選択肢の一つである PICC を検討することが望まれる。

コラム2：PICCの普及が進まない現状




PICCとは上腕の静脈から挿入される末梢挿入型中心静脈カテーテルである。PICCは穿刺の安全性が高いことが報告されているが、現状では普及していない。普及が進まない要因として、医療器材の価格と手技習得の課題がある。

2022年12月現在、PICC挿入の診療報酬の点数は700点であるが、PICC以外の中心静脈カテーテル挿入の診療報酬の点数は1,400点である。また、PICC挿入キットの販売価格は、PICC以外の中心静脈カテーテル挿入キットよりも高いが、保険償還価格はほとんど変わらない状況にある。これらの医療経済上の理由に加え、PICC挿入は中心静脈カテーテル挿入とは別に手技を習得する必要があることも普及が進まない原因になっている。

PICC普及のためには、診療報酬の改定や、医師や特定行為研修を修了した看護師に対するPICC手技習熟のための研修を充実させることが望まれる。

表 1 中心静脈カテーテル挿入前チェックリスト (例)

* 提言 1 参照

患者氏名				患者ID							
生年月日		年齢		身長	cm	体重	kg	BMI			
① 全身状態のリスク 有の場合に☑		リスク回避策						回避策実施 有に☑ (実施内容)			
<input type="checkbox"/> 血管内脱水	末梢静脈からの補液などで脱水の改善を検討						<input type="checkbox"/> ()				
<input type="checkbox"/> るい瘦 (BMI<20)	穿刺の深さを特に注意 (るい瘦は誤穿刺のリスクが高い) 短い針を使用することを検討						<input type="checkbox"/> ()				
<input type="checkbox"/> 肥満 (BMI>30)	穿刺の深さを検討 (標的静脈が深く誤穿刺のリスクが高い) 代替療法を検討						<input type="checkbox"/> ()				
<input type="checkbox"/> 血液凝固障害	血小板輸血、凝固因子などの補充を検討						<input type="checkbox"/> ()				
<input type="checkbox"/> 抗血栓薬の使用	抗血栓薬の休薬を検討						<input type="checkbox"/> ()				
<input type="checkbox"/> 呼吸器疾患	穿刺部位を再度慎重に検討 (鎖骨下静脈穿刺・内頸静脈穿刺における健側肺の気胸などの発生リスクを避ける)						<input type="checkbox"/> ()				
<input type="checkbox"/> 体位制限 (円背、起坐呼吸)	電動ベッドなどで下肢挙上を検討 (心臓より高い位置の穿刺部位は空気塞栓症のリスクとなる)						<input type="checkbox"/> ()				
<input type="checkbox"/> 不穩、意思疎通困難	中心静脈穿刺の適応を再考する。場合によっては鎮静下の施行もあり得るが、鎮静による合併症にも注意が必要						<input type="checkbox"/> ()				
<input type="checkbox"/> 生命予後が著しく不良	再度適応を慎重に検討						<input type="checkbox"/> ()				
② 解剖学的リスクの確認		確認項目									
標的静脈		<input type="checkbox"/> 内頸静脈 (右・左)		<input type="checkbox"/> 鎖骨下静脈 (右・左)							
		<input type="checkbox"/> 大腿静脈 (右・左)		<input type="checkbox"/> 上腕の静脈 (右・左) PICC							
		太さ: mm		虚脱: <input type="checkbox"/> 有 <input type="checkbox"/> 無							
		深さ: mm									
内頸静脈と総頸動脈との位置		<input type="checkbox"/> 離れている		<input type="checkbox"/> 一部重なっている		<input type="checkbox"/> 完全に重なっている					
											
静脈の背後にある器官		<input type="checkbox"/> 有 (<input type="checkbox"/> 動脈 <input type="checkbox"/> 肺 <input type="checkbox"/> 神経 <input type="checkbox"/> その他:) <input type="checkbox"/> 無									
挿入の総合判断 (①, ②)		<input type="checkbox"/> 挿入 (<input type="checkbox"/> 透視併用)		<input type="checkbox"/> PICC 挿入		<input type="checkbox"/> 挿入中止					
穿刺部位		<input type="checkbox"/> 内頸静脈 (右・左)		<input type="checkbox"/> 鎖骨下静脈 (右・左)							
		<input type="checkbox"/> 大腿静脈 (右・左)		<input type="checkbox"/> 上腕の静脈 (右・左) PICC							
備考											

* 提言 3 参照

タイムアウト実施時の確認			
中心静脈カテーテル挿入に関する同意	<input type="checkbox"/> 有 <input type="checkbox"/> 無 (理由)		
アレルギー	<input type="checkbox"/> 有 (<input type="checkbox"/> アルコール <input type="checkbox"/> ヨード <input type="checkbox"/> 造影剤) <input type="checkbox"/> 無		
手技中のモニター	<input type="checkbox"/> 心電図 <input type="checkbox"/> 血圧 <input type="checkbox"/> 酸素飽和度		
術者	氏名		
中心静脈カテーテル挿入ライセンス	<input type="checkbox"/> 有: 院内あるいは学会など <input type="checkbox"/> 無		
介助者	氏名	指導者	氏名
術者交代・カテーテル挿入中止のルール	(組織のルールを記載する) 〈例〉 同一部位、同一術者で 3 回の穿刺でカテーテルを挿入できなかった場合: より経験の豊富な術者と交代 (交代は 1 回まで) あるいは、中止		

※中心静脈カテーテル挿入前チェックリスト (例)



【説明とリスクの共有】

提言 2 患者・家族には中心静脈カテーテル挿入の必要性、リスク評価の結果、挿入・抜去の合併症と発生時の対処法、術者交代やカテーテル挿入中止の可能性、代替法などを書面で説明することが望ましい。特にリスクの高い患者では、死亡する危険が予測されても挿入が必要と判断される旨を説明し、患者・家族とリスクを共有する。

●リスク評価の結果を含めた説明の実施

中心静脈カテーテル挿入は「致命的合併症が生じ得るリスクの高い医療行為」であり、重大な合併症が起きた場合、挿入前より状態が悪化する可能性や死亡する可能性があることを説明・同意書を用いて患者および家族へ説明する必要がある。挿入事例 40 例中、中心静脈カテーテル挿入について説明していた事例は 34 例あり、そのうち説明用紙を用いて説明した事例は 22 例、口頭のみで説明した事例は 12 例であった。

説明の際には、患者および家族への理解を促すためにも平易な言葉を用いて書面に記載し、患者のリスク評価の結果（表 1 参照）を含めた説明を行うことが重要である（表 2 参照）。

●リスクが高いと判断した場合における患者・家族とのリスクの共有

患者個別のリスクについて説明した 17 例中、死亡に至る危険性を考慮しても挿入が必要であると説明していた事例は 3 例であった。実施に先立ち、患者・家族に挿入の必要性について説明し、患者のリスク評価の結果を共有することが重要である。特にリスクの高い患者に死亡の危険性を考慮しても挿入が必要と判断した場合は、その理由と合併症発生時の具体的な対処法について説明・同意書を用いて説明することで、患者・家族の理解の支援および術者の心構えにもつながる。また、患者の状態が急変した場合など説明・同意書を取得できない場合は、挿入後に説明を行うことも重要である。

表 2 説明項目

- 中心静脈カテーテルの挿入目的、具体的挿入方法
- 中心静脈カテーテルの危険性（合併症）
- リスク評価（全身状態のリスク、解剖学的リスク）の結果
- 合併症が生じた場合の対処方法
- 術者交代・カテーテル挿入中止の可能性
- 中心静脈カテーテル挿入を行わない時の対応（代替法）

※中心静脈カテーテル挿入に関する説明・同意書（例）



【穿刺手技：タイムアウトの実施】

提言3 穿刺前に、術者と介助者は、患者のリスク評価の結果や手技に難渋した場合の術者交代・カテーテル挿入中止のルールなどを共有するため、タイムアウトを実施する。

●チェックリストを活用した穿刺前タイムアウト

穿刺前にチェックリスト（表1参照）を用いてタイムアウトを実施し、患者のリスク、手技に難渋した場合の術者交代、カテーテル挿入中止に関するルールを共有することで患者個別のリスクを再確認でき、安全な挿入につながる。そのためには、医療機関で術者交代、挿入中止に関するルールを設けておくことが望ましい（表3参照）。

挿入事例40例中、21例で手技に難渋したと認識していた。そのうち、手技を中止するルールや慣習があった事例は6例であった。また、介助者から中止の提案ができなかった事例は13例あり、理由として「術者が上級医である」、「経験が浅い看護師ひとりの介助であった」、「術者とコミュニケーションが取りにくく、中断を提案しにくい雰囲気であった」などが挙げられた。

穿刺前にタイムアウトを実施することは、術者がリスクを再確認するだけでなく、手技に難渋した場合に介助者から術者交代や中止について提案しやすい状況が生まれる。挿入中に患者の経皮的動脈血酸素飽和度（以下「SpO₂」）の低下、痛みの訴えなど状態に変化が生じた場合や穿刺が数回におよぶなど手技に難渋する場合は、途中で一旦立ち止まり、穿刺前のタイムアウトで共有した情報をもとに合併症やリスクについて検討することが望ましい。

表3 タイムアウトで確認する項目例

- 患者の氏名、生年月日
- 患者のリスク評価の結果（全身状態のリスク、解剖学的リスク）
- 穿刺部位
- 中心静脈カテーテル挿入に関する同意の有無
- アレルギー：アルコール、ヨード、造影剤など
- 手技中のモニター：心電図、血圧、SpO₂
- 術者
- 術者の中心静脈カテーテル挿入ライセンスの有無
- 介助者
- 指導者
- 術者交代・カテーテル挿入中止のルール

【穿刺手技：穿刺針の選定】

提言 4 穿刺時にプレスキャンを再度行い、標的静脈の太さや虚脱の有無、深さ、動脈との位置関係などから解剖学的リスクを再確認する。動脈や他臓器の損傷を防ぎ、また、損傷を最小限とするために、静脈の深さに適した長さの穿刺針、細い穿刺針を使用することが望ましい。

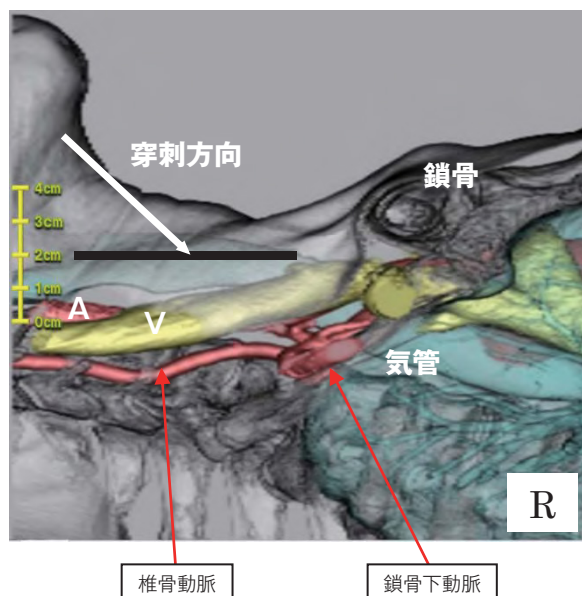
●穿刺時に解剖学的リスクを再確認する

中心静脈カテーテル挿入にあたり、あらかじめ解剖学的リスク評価（プレスキャン）を行う（提言 1 参照）。そのうえで、穿刺時には超音波によるプレスキャンを再度行い、標的静脈の太さや虚脱の有無、静脈の深さ、動脈との重なり、静脈の背後にある器官について再確認する。穿刺時のプレスキャンで標的静脈の虚脱が確認された場合は、下肢挙上などを行い穿刺する静脈の拡張を試みる。改善しない場合は、穿刺部位を変更することや熟練者が実施するなど、安全に穿刺できる方法を検討する。

●標的静脈の深さに適した長さの穿刺針を選択する

穿刺に伴う標的静脈周囲の血管や臓器の損傷を防ぐために、皮膚表面から標的静脈までの深さに適した長さの穿刺針を選択することが望ましい。内頸静脈は解剖学的に皮下約 1 cm の深さに位置し、通常、2 cm 以内の穿刺で静脈血が吸引できる（図 1 参照）。また、内頸静脈と総頸動脈は重なり合う位置関係にあることから、長い穿刺針を使用すると深く穿刺して動脈を損傷するなどのリスクが高まる。そのため、特に若い瘦患者では、深く刺しすぎないことが重要となる。

図 1 内頸静脈の深さと動脈や他臓器の位置関係



顎三角の頂点から皮膚に対して 30～45 度程度の角度で穿刺すると、平均的な日本人の体格では、2 cm 以内で内頸静脈にあたる。約 4cm で鎖骨下動脈誤穿刺、5 cm で気胸が起こり得る。また、内側に穿刺すると 3～4 cm で椎骨動脈を誤穿刺する可能性がある。

徳嶺讓芳：超音波ガイド下中心静脈穿刺：教育システムの構築．日本臨床麻酔学会誌，2010；30(5):785-791.⁸⁾（許可を得て改変）

内頸静脈を穿刺した 29 例のうち、65 mm以上の長い穿刺針を使用した事例は 7 例あった。そのうち 3 例は、動脈を損傷していた。現在、本邦で販売されている中心静脈カテーテルキットには、長い穿刺針と短い穿刺針がセットになった製品と、長い穿刺針だけの製品がある。内頸静脈を穿刺する場合は、安全性を担保するために短い穿刺針の使用を推奨する。深く穿刺しすぎないように、超音波の走査面に一致して穿刺針を進めることができるニードルガイドを使用する方法もある。今後は、穿刺の深さを設定できるニードルストッパーのようなフルプールの考えに基づく製品開発が期待される。

● 損傷を最小限に留めるため細い穿刺針を選択する

動脈などを誤穿刺した場合の損傷を最小限とするためには、細い穿刺針を選択することが望ましい。また、細い穿刺針は太い穿刺針と比較して、血管壁へ抵抗が少なく刺入できることも利点となる。虚脱傾向にある静脈壁を太い針で穿刺すると、針の刺入圧で静脈が潰れ、内頸静脈穿刺の場合、背後にある総頸動脈や鎖骨下動脈を損傷するリスクが高くなる。細い穿刺針は、より小さい刺入圧で静脈内腔に至る（図 2 参照）。

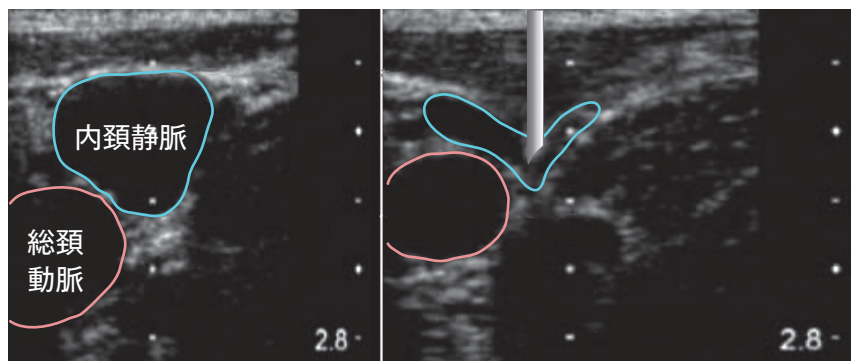
中心静脈カテーテルに用いる穿刺針（太さ）の世界標準は 18 G であるが、本邦ではマイクロニードルと呼ばれる細い 20 ~ 22 G の穿刺針が製造販売されている。損傷を最小限に留め、患者の安全を確保するために細い穿刺針のセットを使用することが望ましい。

図 2 太さの違う穿刺針の刺入圧が静脈に与える影響

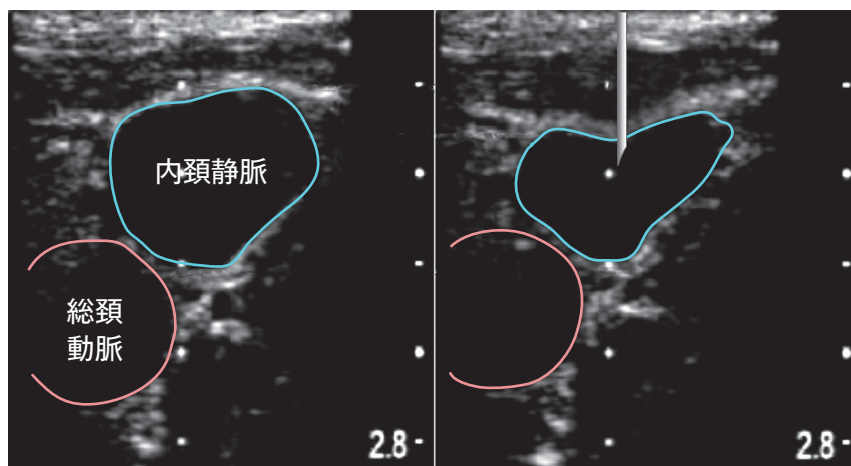
本症例は同一患者である。16 G 針では刺入圧が大きく静脈が潰れるが、22 G 針では刺入圧が小さく容易に静脈を穿刺できる。

※穿刺針はイメージであり、実寸と異なる

16 G 穿刺針



22 G 穿刺針



鈴木利保：穿刺器材からみた血管穿刺の安全性～穿刺器材を理解しよう!!～，LiSA コレクション 中心静脈・動脈穿刺，中馬理一郎，鈴木利保編，メディカル・サイエンス・インターナショナル，東京，2011，pp50-58.⁹⁾（許可を得て改変）

【穿刺手技：ガイドワイヤー挿入手技】

提言5

ガイドワイヤーを標的静脈内に挿入後、超音波の短軸像と長軸像の両方の画像で静脈内にあることを確認する。その後、迷入の可能性のある静脈をイメージしながらゆっくり進め、抵抗があれば無理に進めず、内頸静脈穿刺では20 cm以上挿入しない。ガイドワイヤー抜去後は、遺残がないか確認する。

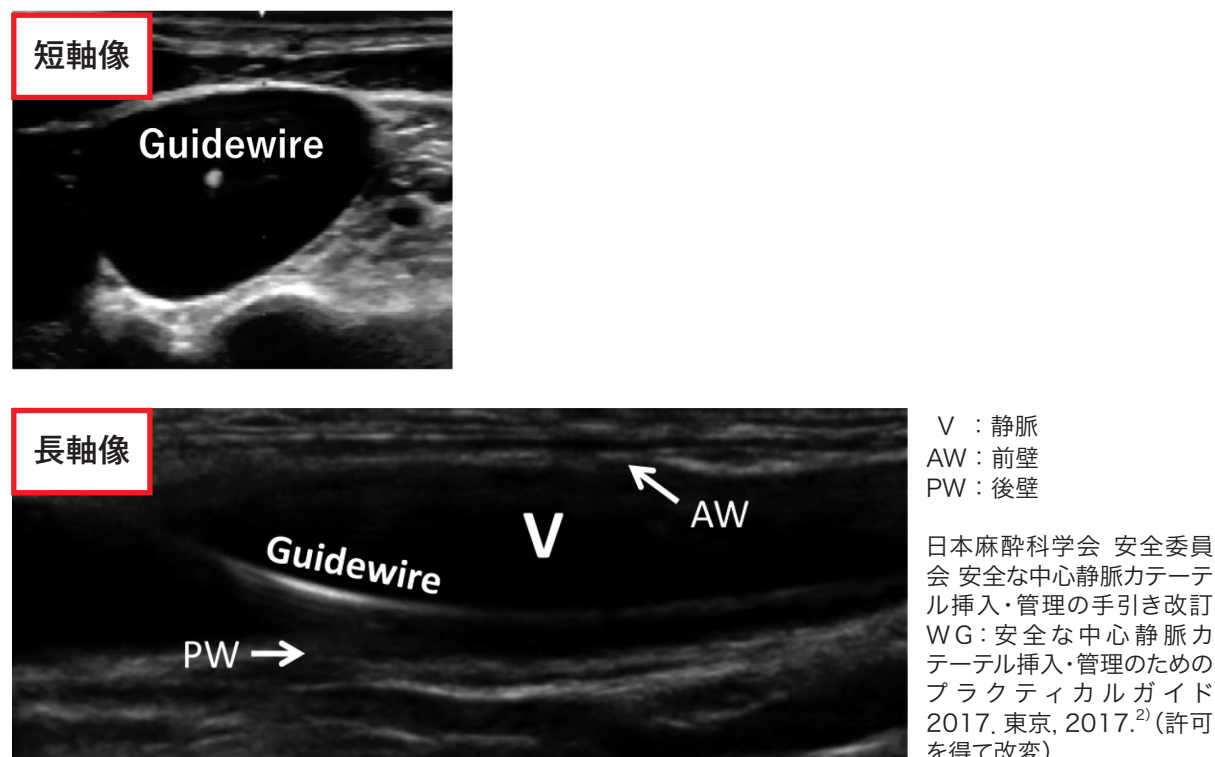
●ガイドワイヤーが静脈内にあることを超音波の短軸像と長軸像で確認する

ガイドワイヤー挿入の段階で静脈外に逸脱し抜去しても、穿刺針やガイドワイヤーの径は細いためガイドワイヤーの抜去が致死的な出血につながる危険は少ない。一方、ダイレーターの径は太く、損傷した場合に致死的な出血となるため、太いダイレーターを挿入する前に、ガイドワイヤーが超音波の短軸像と長軸像の両方の画像から標的静脈内にあることを確認することが重要である（図3参照）。

リアルタイム超音波ガイド下で内頸静脈を穿刺した22例中、超音波の画像でガイドワイヤーの位置を確認していた事例は8例あったが、短軸像と長軸像の両方の画像から確認していた事例はなかった。短軸像、あるいは長軸像のどちらか片方でガイドワイヤーが静脈内にあるように見えても、実際は血管外に逸脱している場合があるため、短軸像と長軸像の両方で確認することが重要である。

また、内頸静脈穿刺には high approach と low approach がある。頸三角の頂点近辺から穿刺を開始する high approach に比べ、頸三角の midpoint より鎖骨側で穿刺を行う low approach では、超音波でのガイドワイヤーの確認が難しいため、内頸静脈穿刺は可能な限り high approach で行うことが望ましい。

図3 静脈内にあるガイドワイヤーの超音波画像（短軸像、長軸像）



●ガイドワイヤー挿入時に抵抗があった場合は無理には進めない

ガイドワイヤーが標的静脈内にあることを確認できたら、迷入する可能性がある静脈をイメージしながらガイドワイヤーをゆっくり進める。その静脈のイメージを持つには、あらかじめ穿刺部周囲の解剖学的血管走行を熟知しておくことが重要となる（図4参照）。

ガイドワイヤー挿入時に抵抗を感じていた事例は10例あり、そのうち、1例はガイドワイヤー挿入中に急変した。その他9例は、血管損傷や血管外迷入などに至っていた。通常、ガイドワイヤー挿入時に抵抗は生じないため、挿入中に抵抗があれば目的外の血管に迷入している可能性を考え、無理には進めない。金属針使用時は、ガイドワイヤーを引き戻すと切断される危険があるため一旦抜去し、やり直す。

ガイドワイヤーが細い静脈へ迷入しても、身体の深部には超音波が届かないため迷入している状況を確認することは難しい。そのため、透視下で走行を確認することが推奨されるが、手技中に患者を透視室へ搬送することは困難である。特にリスクが高い患者では全身状態を考慮し、透視下で挿入することが望まれる。

●内頸静脈穿刺の場合、ガイドワイヤーは20 cm以上挿入しない

内頸静脈穿刺の場合、カテーテルの挿入長は、標準的成人では約13 cm（12～15 cm、身長を基に予測する）と言われている²⁾。このため、ガイドワイヤーは20 cm程度挿入されていれば事足りる。

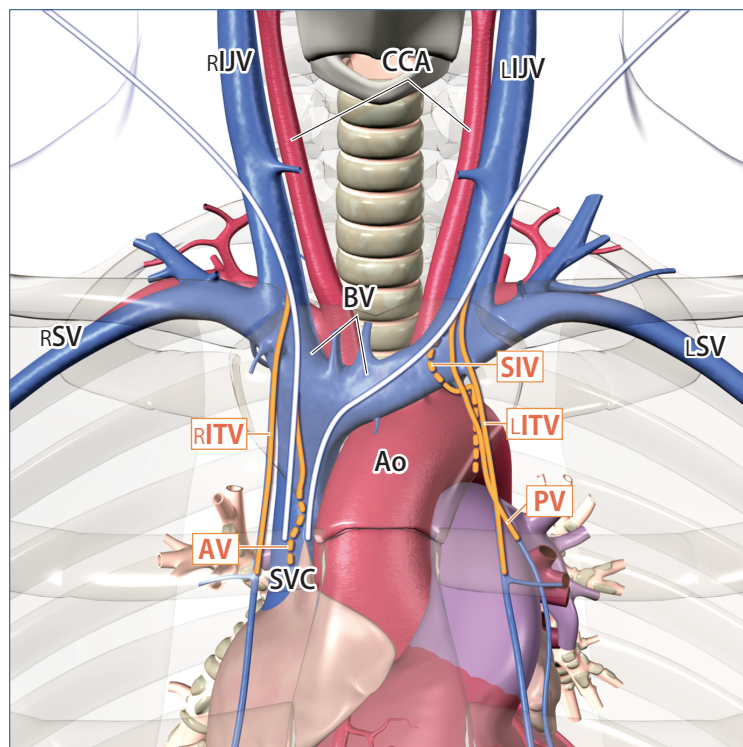
内頸静脈穿刺29例中、ガイドワイヤーを20 cm以上挿入していた事例が5例あった。誤って抜けることを危惧しガイドワイヤーを深く挿入すると、分枝に迷入し血管壁を損傷したり、心臓に至り致死的不整脈を起こすなどの危険があるため、ガイドワイヤーは20 cm以上挿入しない。

●ガイドワイヤーの遺残防止

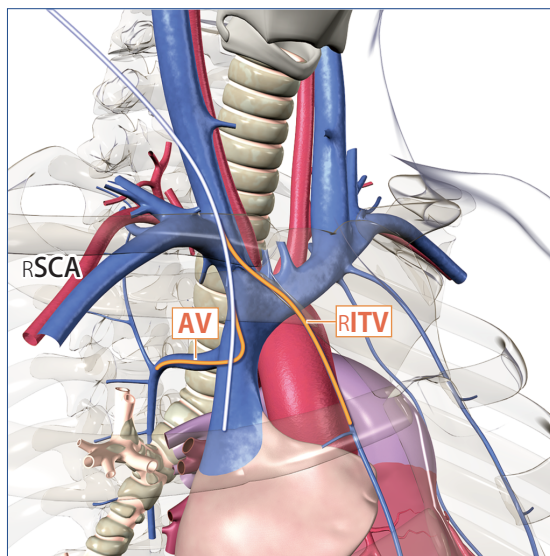
遺残したガイドワイヤーにより心損傷を来とし、心タンポナーデに至った事例があった。ガイドワイヤーの体内残存は致死合併症となるため、カテーテル挿入後、ガイドワイヤーが回収されたことを術者、介助者で確認する。また、心臓内にガイドワイヤーの残存を認められた時は、関係する診療科で協議を行い、抜去方法を検討する。

図4 迷入する可能性のある血管走行の解剖図

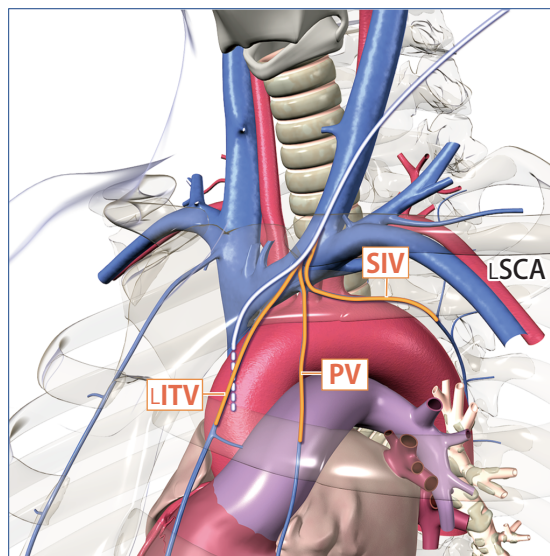
① 頸・胸部



前面



右側 (45度)



左側 (45度)

(略語表)

Ao : 大動脈 AV : 奇静脈 BV : 腕頭静脈 CCA : 総頸動脈 IJV : 内頸静脈 ITV : 内胸静脈
 PV : 心膜横隔静脈 SCA : 鎖骨下動脈 SIV : 上肋間静脈 SV : 鎖骨下静脈 SVC : 上大静脈

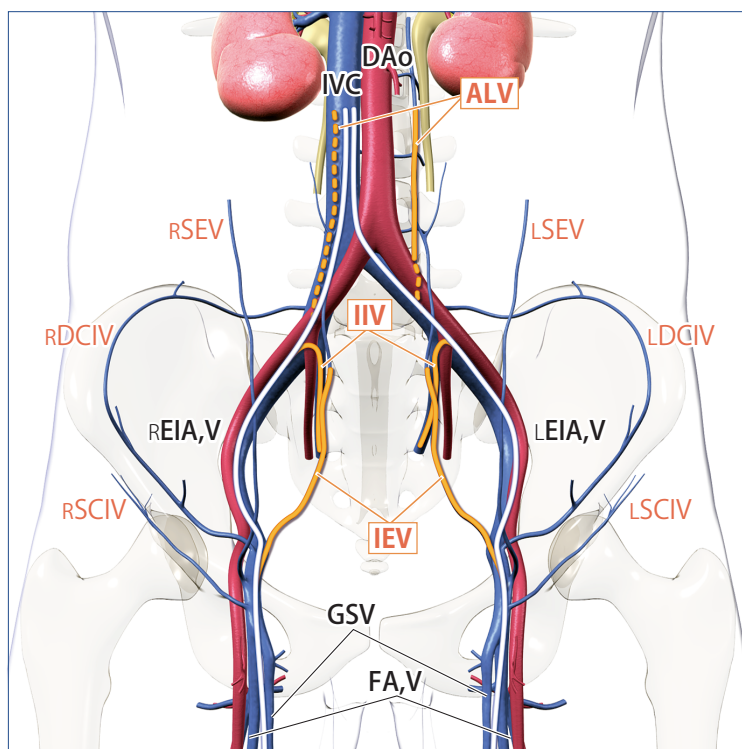
— : 正しく挿入されたガイドワイヤー — : 迷入したガイドワイヤー

橙文字 : 迷入する可能性のある静脈

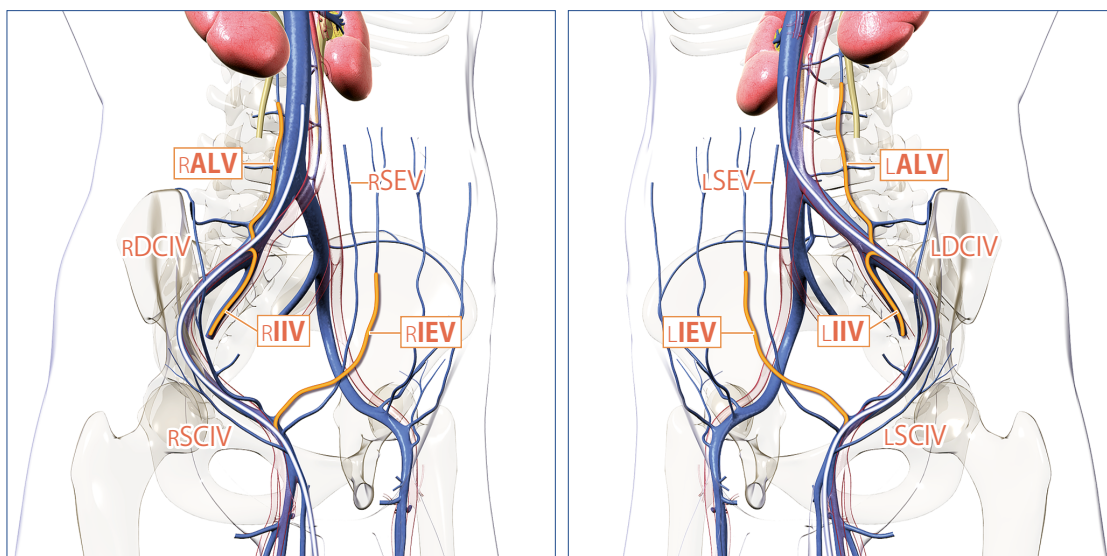
※動画「迷入する可能性のある血管走行の解剖図 (頸・胸部編)」



② 腰・大腿部



前面



右側 (45 度)

左側 (45 度)

(略語表)

ALV: 上行腰静脈 DAo: 下行大動脈 DCIV: 深腸骨回旋静脈 EIA,V: 外腸骨動静脈
 SEV: 浅腹壁静脈 FA,V: 大腿動静脈 GSV: 大伏在静脈 IEV: 下腹壁静脈 IIV: 内腸骨静脈
 IVC: 下大静脈 SCIV: 浅腸骨回旋静脈

— : 正しく挿入されたガイドワイヤー — : 迷入したガイドワイヤー

橙文字: 迷入する可能性のある静脈

※動画「迷入する可能性のある血管走行の解剖図(腰・大腿部編)」



【穿刺手技：ダイレーター挿入手技】

提言6 ダイレーターは硬いため、血管を損傷させる危険がある。ダイレーター挿入時は過度な力を加えず、ガイドワイヤーに沿わせて滑らせるように進め、5 cm以内の挿入に留める。皮膚が硬い場合は、メスで小さく切開する。

●ダイレーター挿入時の手技

ダイレーター挿入で注意しなければならないことは、挿入時の力の加え方と、挿入長である。挿入事例40例中、カテーテル挿入まで進んだ事例は36例あり、そのうちダイレーター挿入手技により血管を損傷した可能性が高いと推測された事例は6例あった。いずれも右内頸静脈からの挿入であり、腕頭動脈や椎骨動脈などを損傷していた。ダイレーターは径が太く血管を損傷した場合の影響が大きくなるため、挿入する力と、挿入長を意識して取り扱うことが重要である。

<ダイレーターを挿入する力>

ダイレーターは、ガイドワイヤーに沿ってスムーズに挿入できるよう両者は隙間なくつくられている。ダイレーターを強く握って挿入すると、ダイレーターとガイドワイヤーが一体化して進み、ガイドワイヤーの誘導方向に向かわず硬いダイレーターを軸に直進してしまい、血管損傷の原因となる。そのため、ガイドワイヤーを固定しダイレーターをガイドワイヤーに沿って過度な力を加えずに滑らせるように挿入する。その際に、皮膚が硬く挿入に力が加わりそうな場合は、メスで小さく切開して、スムーズに挿入できるようにすることも大切である。

<ダイレーター挿入長>

ダイレーターを使用する目的は、カテーテルが挿入しやすいよう穿刺部の静脈前壁挿入口を広げることであり、深く挿入する必要はない。ダイレーター挿入手技による血管損傷が疑われた6例のうち、ダイレーターの挿入長が5 cm以上あった事例は4例あった。深く挿入すると、ダイレーターが静脈の後壁に向かって直進し、血管を損傷することがある。高度な肥満がない限り、挿入長は5 cm以内に留める²⁾。

【カテーテルの位置確認】

提言7 「カテーテル挿入時に抵抗があった」「逆血がない、あるいはスムーズに引けない」「X線正面像でカテーテルの位置異常が疑わしい」これら三つのうち一つでも認めた場合は、カテーテルの位置異常を疑い、X線側面像を撮影し、場合によってはCT検査、造影検査などでカテーテルの位置を確認する。

●カテーテル位置確認の重要性

末梢血管静脈路の場合、注入した液体が血管外に漏出すると、局所が膨隆し認識できる。しかし、中心静脈カテーテルの場合、上大静脈や下大静脈から血管外に漏出すると、縦隔や心嚢内、胸腔内、あるいは後腹膜腔に漏れるため、外観上確認できない。また、カテーテルが予定した位置に挿入されたことを示す確実な所見はない。「カテーテル挿入時に抵抗があった」、「カテーテルからの逆血がない、あるいはスムーズに引けない」場合は、カテーテルの位置異常の可能性がある。また、カテーテルを抵抗なく挿入できてスムーズな逆血があったとしても、「X線正面像でカテーテルの位置異常が疑わしい」場合は同様である。これらの所見を一つでも認めた場合は、カテーテルの位置異常を強く疑い、X線正面像だけでなく側面像も撮影し、カテーテルの位置確認を行う。CT検査や造影検査が可能であれば、カテーテルの位置確認はより確実になる。

<カテーテル挿入時の抵抗>

通常、カテーテルを挿入する時に抵抗は生じない。カテーテルの画像による位置確認まで進んだ事例は21例あり、そのうち、カテーテル挿入時に抵抗があった事例は6例あった。これら6例は、カテーテルが縦隔内に迷入していた事例が2例、胸腔内2例、腹腔内、上行腰静脈へそれぞれ迷入していた。カテーテル挿入時に抵抗があった場合は、縦隔内や細い静脈などに迷入している可能性がある。

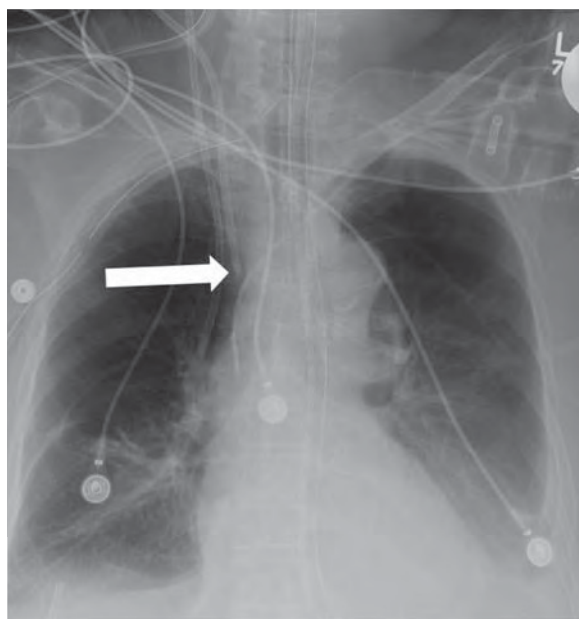
<カテーテルからの逆血>

カテーテル留置後に、カテーテル先端が静脈内にあることを確認する目的で逆血を確認する。通常はシリンジを接続し、軽く陰圧をかけ、静脈血がスムーズに引けてくれば逆血が良好と判断する。カテーテルから逆血が確認できない場合は、血管外留置となっている可能性が高い。カテーテルの画像による位置確認まで進んだ21例中、カテーテル留置後に逆血確認が行われた事例は18例あった。そのうち、逆血がスムーズに引けた事例は4例、逆血が確認できなかった事例は4例、逆血は確認できたがスムーズには引けなかった事例が2例あった。逆血が確認できなかった4例では、生理食塩水などを注入できたため「カテーテルの先端が血管壁にあたっている」、「高度脱水や血管虚脱がある」と考え輸液を開始した例もあった。しかし、実際にはカテーテルは縦隔内や胸腔内、腕頭動脈の解離腔に迷入していた。カテーテル先端が血管外に逸脱し胸腔内などに迷入していても輸液の注入は可能である。そのため、逆血がない場合は、注入ができてカテーテルが静脈内にあると判断してはいけない。

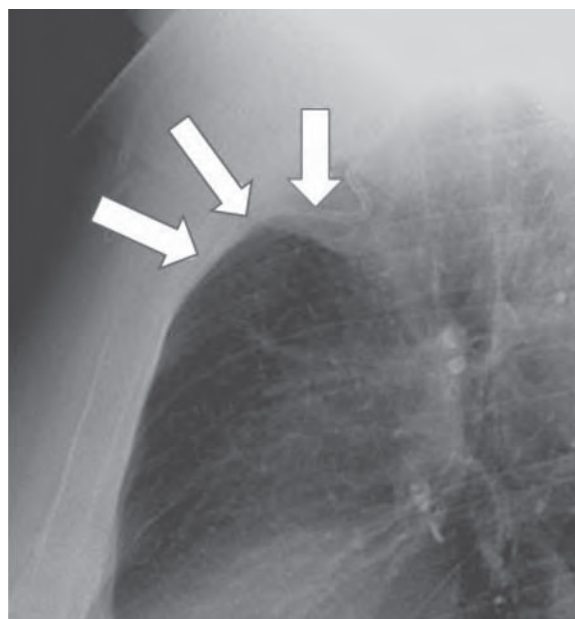
また、逆血がスムーズには引けなかった2例をみると、カテーテルが胸腔内に迷入し血腫を認めていた例があった。文献では、右内胸静脈へ迷入し、逆血が乏しかった例も報告されている(図5参照)。「スムーズに引けたかどうか」の判断は個人の主観であるが、逆血がスムーズに引けない場合には、漏出した血液や血腫を引いている場合があるため、カテーテルが静脈内にあると判断してはいけない。

図5 逆血が乏しく、胸部X線正面像のみでカテーテル位置の判断が難しい例

① 正面像



② 側面像



右側内頸静脈からカテーテルを挿入し、X線正面像(①)ではカテーテルの先端が上大静脈のほぼ適切な位置にあると判断したが、カテーテルの逆血が乏しかったため、X線側面像(②)を撮影したところ、カテーテルが右内胸静脈へ迷入していることが明らかになった。

Roldan CJ, Paniagua L : Central venous catheter Intravascular malpositioning: causes, prevention, diagnosis, and correction. West Journal of Emergency Medicine. 2015;16 (5) :658-664.¹⁰⁾ (許可を得て転載)

< X線正面像でカテーテルの位置異常が疑わしい場合 >

胸部X線正面像は、カテーテル先端が目的とする静脈以外に迷入していても望ましい位置にあるように見えることがあり、判断が難しい場合がある。

X線でのカテーテル先端位置の確認は解剖学的知識に基づいた読影が重要である。カテーテルは静脈内に留置されているので、静脈が存在しない部位にカテーテルが映っている場合は位置異常と判断する。穿刺手技中の情報(ガイドワイヤーの挿入時の抵抗など)も加味し、動脈誤挿入、目的としない静脈や胸腔・腹腔・縦隔内への迷入などを常に疑いつつカテーテルの位置を確認する必要がある(迷入する可能性のある静脈は図4参照)。

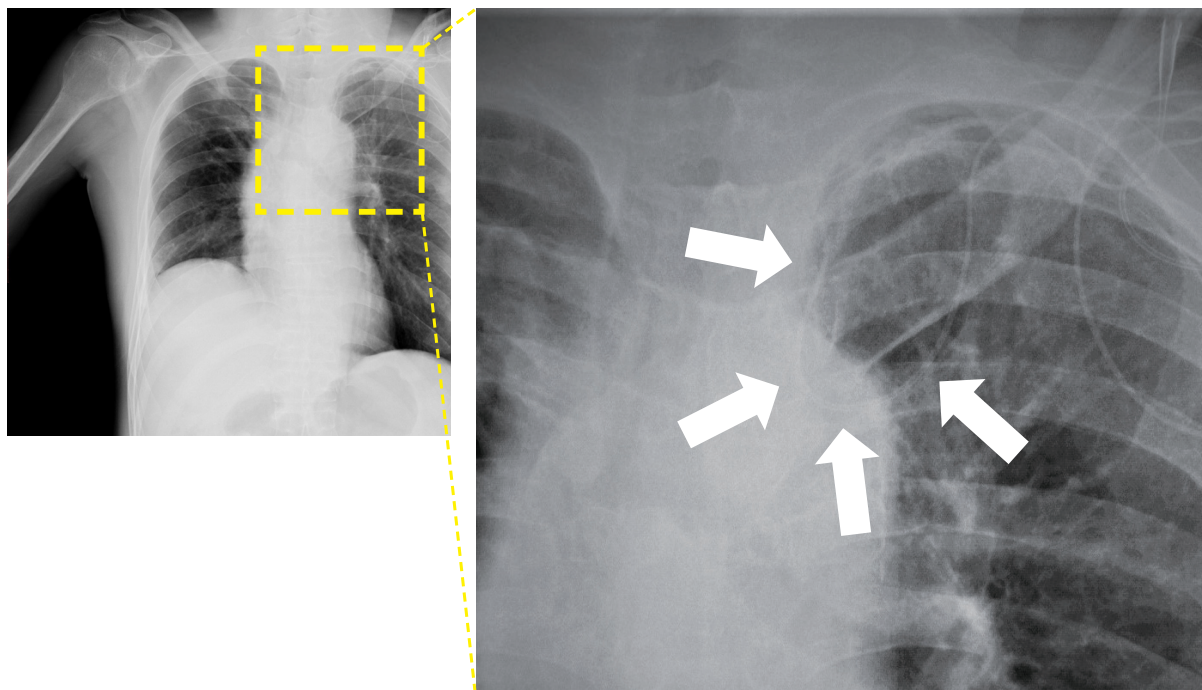
カテーテルの画像による位置確認の段階まで進んだ21例のうち、画像でカテーテル先端の位置確認をした事例は20例あった。X線正面像で確認した事例は16例あり、そのうち、カテーテルの位置異常を疑った事例は7例あった。その7例では、X線側面像やCT検査、造影検査でカテーテルの位置を再確認した例はなかった。X線正面像でカテーテルの位置異常が疑わしい場合は、血管外留置を念頭に置き、X線側面像やCT検査、造影検査で再確認することが望ましい(図6参照)。

また、患者の体位（斜位）や病状、側弯症などの状態によっては、カテーテルの先端が目的とする静脈以外に迷入していても、X線正面像では望ましい位置にあるように見え、判断が難しい場合がある。特に奇静脈への迷入は、カテーテルが背側に走行するため、X線正面像においてカテーテルが描出された長さは、実際に挿入された長さよりも極端に短く描出される。そのため、カテーテルの挿入長と実際に描出された長さに差がある場合は、迷入を疑うことが重要である。目的とする静脈内への留置ができていない確信がなければ、X線側面像やCT検査、造影検査を行い、複数の医師による確認が望ましい。

位置異常を疑った7例のうち3例は、カテーテルを押し進める、あるいは引き抜くなどして、カテーテルの位置を調整しており、数cm押し進めた2例はカテーテル先端が縦隔内や胸腔内に迷入していた。ガイドワイヤーを使用せずにカテーテルを進めることは、カテーテル先端で静脈壁を穿孔する可能性があり危険である。また、数cm引き抜いて位置を調整した例では引き抜いた後にX線での位置確認がなされず、結果的にカテーテル先端は心嚢内に迷入していた。カテーテルの位置を調整した場合は、X線などで再確認を行う必要がある。

血液浄化用カテーテルを挿入した事例では、X線での位置確認を行っていなかった例もあった。特に血液浄化用カテーテルの場合は、カテーテルの位置異常がある状態で使用すると致命的合併症につながるため、造影検査によるカテーテルの位置確認を考慮する（提言12参照）。

図6 カテーテルの位置異常が疑われた画像



X線正面像でカテーテルの位置異常が疑われたが、左鎖骨下静脈から挿入したカテーテル先端は左内頸静脈にあると判断した（矢印）。後日、CT検査で確認すると左胸腔内迷入が判明した。X線正面像で位置異常が疑われた場合は、X線側面像を撮影し、場合によってはCT検査、造影検査などでカテーテルの位置を確認する。

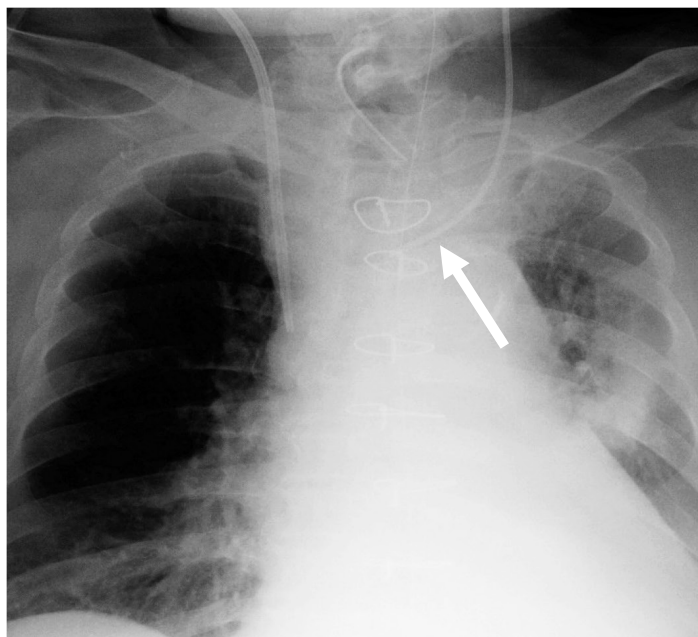
コラム3：挿入直後は静脈内にあったカテーテル先端が 4日後に血管外に逸脱していた例

左内頸静脈、左鎖骨下静脈に留置されたカテーテルは、カテーテル先端の最適位置までの経路が屈曲しているため、頸部の動きや呼吸でカテーテルの先端位置が変わることがある。左内頸静脈に留置されたカテーテルは右内頸静脈に留置されたカテーテルに比べ移動する割合が高いという報告もある¹⁾。対象事例では、左内頸静脈からのカテーテル挿入時は適切な位置に留置されていたが、数日後にカテーテル先端の位置異常が判明した例があった。

左内頸静脈もしくは左鎖骨下静脈からカテーテルを挿入した場合、カテーテル先端が静脈壁に並行に留置されていても、カテーテルの位置の移動により、先端が静脈壁にあたる、あるいは細い静脈に迷入し、最終的に静脈壁を穿孔することがある。

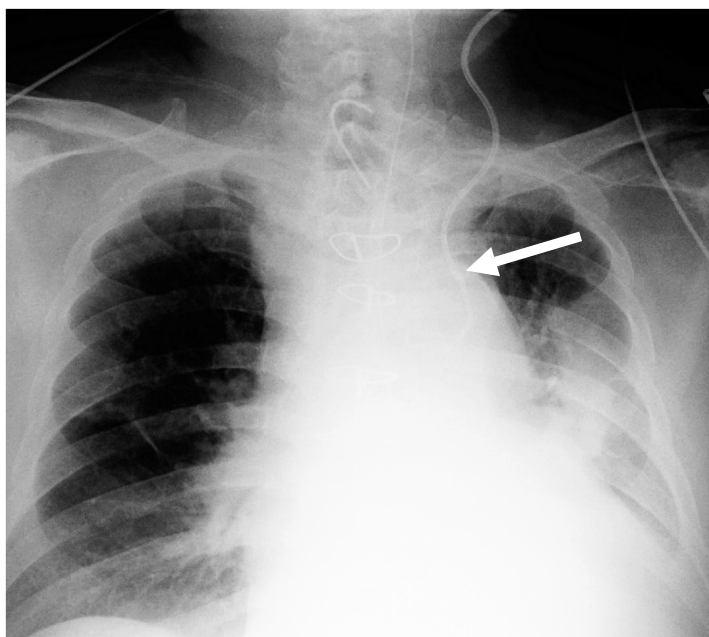
① カテーテル挿入当日

中心静脈カテーテルの先端は左腕頭静脈内
(上大静脈より末梢の左無名静脈)にあった。



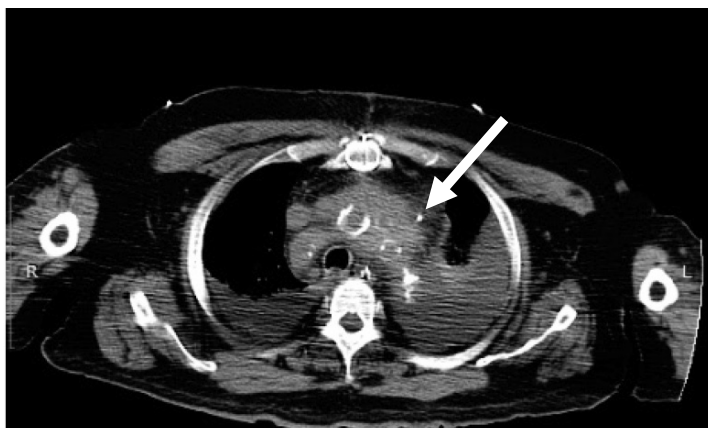
② カテーテル挿入3日後

カテーテルの先端が別の位置に移動していた。

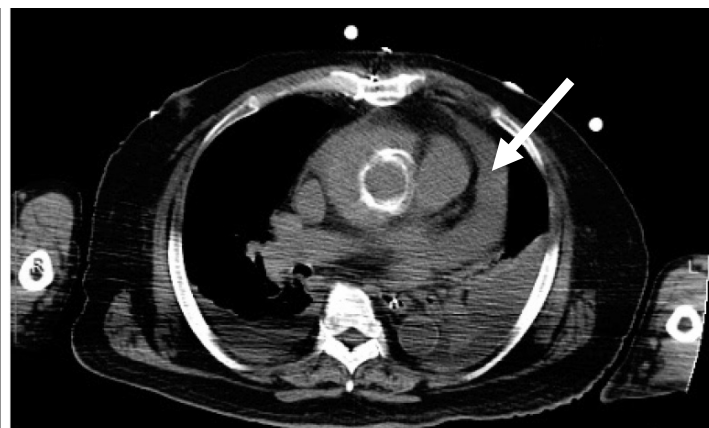


③ カテーテル挿入4日後

心室細動が生じたためCT検査を行ったところ、カテーテル先端は大動脈弓の左側縁の外側に迷入していることが判明した(図A矢印)。大動脈解離の術後で心膜が開いていることが一因となり心タンポナーデに至った(図B矢印)。



(図A) カテーテルが血管外にある(矢印)



(図B) 心タンポナーデの所見(矢印)

コラム 4：カテーテルの最適な留置位置をどう考えるか

中心静脈カテーテル先端の最適な留置位置とは、「カテーテルの留置による合併症が最も少ない位置」と言い換えることができる。感染以外のカテーテルの留置による合併症には、①不整脈や心臓の損傷、②心タンポナーデ、③静脈壁損傷、④カテーテルの迷入、⑤血栓などがある。カテーテル先端の位置が腕頭静脈から上大静脈の上部にある時は、血栓の頻度が高まる^{12),13)}。また、カテーテルは呼吸により平均9 mm¹⁴⁾、体動で約2～3 cmは動く¹⁵⁾。カテーテルの先端が上大静脈の上部にある時は、カテーテルの動きにより目的以外の細い静脈への迷入頻度が高まり、静脈壁損傷につながる。こういったことを背景に、世界のガイドラインの多くは、合併症の頻度が最も低い中心静脈カテーテル先端の最適位置を「上大静脈下部 1/3～右心房上部 1/3」としている^{16),17),18)}。

カテーテルの留置位置にかかわらず、静脈壁に平行になるように留置しても、カテーテルが動くことで静脈壁にカテーテルの先端が当たり、物理的な圧迫で壁損傷に至ることがある。壁損傷は、柔らかいカテーテルでも起き得る。さらに、右房内に留置したカテーテルが壁損傷を生じると、心タンポナーデになる。中心静脈穿刺合併症に係る死亡の分析—第1報—では、カテーテル先端の位置を、「X線の正面像で、カテーテルが上大静脈の陰影内で血管壁とほぼ平行に走行し、その先端が鎖骨下縁より尾側で第3肋間や胸椎4/5間、気管分岐部もしくは右主気管支の基部よりも頭側にあることが理想である。」と記載した¹⁹⁾。これは最も重篤な合併症の心タンポナーデを回避するためには、カテーテル先端を心膜翻転部より頭側に位置する必要があるという理由からであった。その後いくつかの医療機関から、示された位置はやや高すぎるのではないかというご意見をいただいたが、すべての医療機関が、発生した心タンポナーデに迅速に対処できるとは限らないために、最適位置として心膜翻転部より頭側を推奨した。

また、血液浄化用カテーテルの留置位置については、浅く挿入すると脱血が不良となるため、右心房内に留置することも議論されているところである。

【動脈内誤留置や血管外留置への対応】

提言 8 動脈内に誤留置したカテーテルの不用意な抜去は致命的な出血につながるため、即座に抜去しない。血管外留置となった場合でも血管損傷を伴っている可能性がある。動脈内誤留置、もしくは、血管外留置の場合は、CT 検査あるいは造影検査を検討し、関係診療科と相談する。

●動脈内誤留置と判断した場合、あるいは動脈内誤留置が疑われる場合の対応

逆流が多量で拍動が認められた場合は、動脈内誤留置となっている可能性がある。

挿入事例 40 例中、カテーテル挿入まで進んだ事例は 36 例あり、そのうちカテーテル挿入後に拍動性の逆流などがあり動脈内誤留置を疑った事例は 5 例であった。5 例のうち、造影 CT で動脈内誤留置と診断後に心臓血管外科に応援を要請した事例は 1 例あり、その他の 4 例は、動脈内誤留置と判断し抜去していた。4 例とも用手圧迫などで止血を行ったが、抜去後数時間から 2 日以内に出血を契機に死亡した。

カテーテルが動脈内に誤留置されていた場合にカテーテルを抜去すると、圧迫止血では止血に至らず、血胸や血腫による気道圧迫などが生じ、致命的な状態になり得る。また、カテーテル抜去後に心臓血管外科に応援を要請した例では、カテーテルを抜去していたため、出血部位が同定できなかった。動脈内誤留置と判断した場合、あるいは動脈内誤留置が疑われる場合は、カテーテルを抜去すると大量の出血により出血部位の同定が難しくなるため、カテーテルを留置した状態で CT 検査あるいはカテーテル造影を行い、カテーテルの留置位置を確認する。特に、抗凝固療法中や血液凝固障害がある場合は、抜去後に致命的な出血となる危険性が高い。

動脈内に誤留置あるいはその疑いがあると判断された場合は、血管外科・胸部外科・脳神経外科・放射線科・循環器内科など、関係診療科に相談して、直視下外科的修復あるいは血管内治療による止血も施行できるよう準備のうえで対応することが望ましい。そのため、院内で相談できる体制を整備しておく。また、院内で対応が難しい場合には、他医療機関への転院など緊急事態における連携体制を構築しておくことも重要である。

●血管外留置への対応

中心静脈カテーテル留置まで至りながら、挿入後にカテーテルからの逆流が認められなかった場合は、挿入までの過程で血管を損傷している可能性があり、カテーテルを抜くと出血することがある。カテーテル挿入まで進んだ 36 例のうち、カテーテル挿入時に逆流を認めなかったため、カテーテルを数 cm 引き抜いた時点もしくは抜去した時点で急変した事例は 6 例あり、いずれも血管損傷を伴っていた。カテーテル挿入時に逆流が認められなかった場合は血管損傷の可能性を考慮し、不用意にカテーテルを引き抜かず、CT 検査あるいは造影検査を検討することが重要である。特に手技に難渋し、数回穿刺した場合は動脈壁に穿刺針などが当たった可能性があり、動脈損傷を念頭に置いた対応が必要である。

また、カテーテルを留置して輸液を開始した翌日に胸水貯留を認め、CT 検査でカテーテルの胸腔内迷入と判断し、カテーテル抜去後に血液が湧出し死亡に至った例もあった。その後、カテーテルが動脈を貫通した状態だったことが判明した。カテーテル留置後に血管外留置であると判断した場合も、挿入直後と同様に対応することが必要である。

【患者観察】

提言9

カテーテル挿入後の管理を行う医師・看護師は、カテーテル挿入時の情報を把握し、患者を観察する。カテーテルの使用直後から数日以内に①息苦しさ・SpO₂低下・頻呼吸、②頻脈・血圧低下、③不穏症状を認めた場合は、カテーテルの血管外留置を疑い、まず輸液を中止し、精査する。カテーテルが挿入できなかった場合も、穿刺時に血管損傷している可能性を踏まえて観察する。

●中心静脈カテーテル挿入時の情報の把握

中心静脈カテーテル挿入後は、カテーテル挿入時の情報を把握し、合併症を踏まえて患者を観察することが重要である。

輸液が投与された13例のうち、6例は数回穿刺しており、6例はガイドワイヤーおよびカテーテル挿入時に抵抗があり、4例はカテーテルからの逆血が確認できなかった。穿刺が数回におよぶ場合には、血管損傷のリスクが増加する。また、ガイドワイヤーやカテーテル挿入時に抵抗を認めたり、逆血が確認できない場合には、カテーテルが標的静脈内に留置されていない可能性が高くなる。挿入後の管理を行う医師・看護師がこれらの情報を得ていると、症状が出現した際に挿入手技との関連性を考えることにつながるため、挿入時の情報を記録することが望ましい。挿入前の患者のリスク評価結果とともに、これらの情報を踏まえ、患者観察を行うことが望まれる。「中心静脈カテーテル挿入の記録用紙（例）」（表4参照）を示しているので参考にされたい。

●輸液開始後数日は中心静脈カテーテル挿入に伴う合併症を念頭に置き症状を観察する

輸液が投与された13例は、カテーテル先端が血管から逸脱していた。迷入部位は胸腔内が5例、縦隔内4例、腹腔内2例、心嚢内2例、腕頭動脈の解離腔内1例であった。縦隔内に迷入していた例ではカテーテルの位置が移動し、遅発性血管損傷により心タンポナーデとなった例もあった（コラム3参照）。

輸液開始後に、息苦しさ、SpO₂低下、頻呼吸、頻脈、血圧低下、不穏などの症状が出現した場合は、カテーテルが血管外に留置されている可能性がある。輸液が投与された13例のうち輸液開始翌日までにSpO₂低下などの呼吸器症状の悪化や血圧低下などの症状が出現した事例は8例あり、翌日から4日目までに症状が出現した事例もあった。胸腔内や縦隔内など、カテーテルが留置された部位や輸液速度によって、症状が出現するまでの時間は一律ではない。そのため、カテーテル挿入後の管理を行う医師・看護師は翌日以降にも症状が起り得ることを念頭に置き、観察することが重要である。

●輸液開始後に症状が出現したら、まず輸液の投与を中止する

カテーテル挿入後に輸液の投与を開始し、SpO₂低下などの呼吸器症状の悪化や血圧の低下などの症状が出現した場合には、カテーテルの位置異常を疑い、一旦、輸液の投与を中止する。

呼吸器症状の出現を喘息の悪化と判断し輸液を継続したが、カテーテルの先端が胸腔内に迷入していた事例があった。また、急変時に中心静脈カテーテルからアドレナリンを投与したが、結果として胸腔内投与となっていた例もあった。これらの事例は症状出現時に、中心静脈カテーテルに関連した症状とは判断されず、薬剤投与を継続していた。

症状が出現した場合は、まず、輸液の投与を中止する。また、血管外留置となっている可能性が高いため、CT検査や造影検査などでカテーテルの位置を再度確認することが重要である。

また、輸液ポンプを使用する際、動脈内注入となっても閉塞アラームが作動しない場合があることに留意する。輸液ポンプを使用していた事例で、大動脈の解離腔内への投与が継続されていた例があった。

●手技を中止した場合も、血管を損傷している可能性がある

カテーテルを挿入できず手技を中止した場合でも、血管を損傷している場合がある。手技を中止した後、しばらくしてから急変した事例は4例あった。これらは、手技中に頸部腫脹があり約3時間後に心肺停止した例、動脈誤挿入後にカテーテルを抜去した約8時間後に呼吸困難を生じた例、穿刺2日後に後腹膜出血を生じた例、ガイドワイヤーが挿入できず手技を中止した4日後に突然心肺停止した例であった。

カテーテルが留置できなかつた場合でも、穿刺に伴い血管を損傷している場合がある。特に動脈を誤穿刺した場合や、数回穿刺し血管損傷の可能性がある場合は、数日間、バイタルサインの変動や呼吸器症状を観察する必要がある。

表 4 中心静脈カテーテル挿入の記録用紙 (例)

記入日 年 月 日

患者氏名		患者 ID		
生年月日		年 月 日	年齢	
実施内容				
挿入日		年 月 日 ()		
挿入開始/終了時間		開始時間 時 分 ~ 終了時間 時 分		
穿 刺 手 技 の 流 れ	穿刺体位	<input type="checkbox"/> 水平仰臥位 <input type="checkbox"/> 下肢挙上 <input type="checkbox"/> その他()		
	穿刺部位	<input type="checkbox"/> 内頸静脈(右・左) <input type="checkbox"/> 鎖骨下静脈(右・左) <input type="checkbox"/> 大腿静脈(右・左) <input type="checkbox"/> 上腕の静脈(右・左) PICC		
	標的静脈の虚脱(穿刺時)	<input type="checkbox"/> 無 <input type="checkbox"/> 有		
	穿刺針	長さ() cm 太さ() G		
	穿刺の深さ	() cm		
	挿入の長さ	ガイドワイヤー	() cm	
		ダイレーター	() cm	
		カテーテル	() cm	
	挿入時の抵抗	ガイドワイヤー	<input type="checkbox"/> 無 <input type="checkbox"/> 有	
		カテーテル	<input type="checkbox"/> 無 <input type="checkbox"/> 有	
逆血のスムーズさ	穿刺時	<input type="checkbox"/> スムーズ <input type="checkbox"/> スムーズに引けない <input type="checkbox"/> 引けない <input type="checkbox"/> 拍動性		
	カテーテル留置後	<input type="checkbox"/> スムーズ <input type="checkbox"/> スムーズに引けない <input type="checkbox"/> 引けない <input type="checkbox"/> 拍動性		
カテーテル位置の画像確認		<input type="checkbox"/> X線(正面像・側面像) <input type="checkbox"/> CT(造影あり・造影なし) <input type="checkbox"/> 造影		
患者の状態変化		<input type="checkbox"/> 無 <input type="checkbox"/> 有 (<input type="checkbox"/> 息苦しさ <input type="checkbox"/> SpO ₂ 低下 <input type="checkbox"/> 頻呼吸 <input type="checkbox"/> 頻脈 <input type="checkbox"/> 血圧低下 <input type="checkbox"/> 不穏 <input type="checkbox"/> 疼痛(部位:) <input type="checkbox"/> その他())		
手技終了時の合併症の確認		<input type="checkbox"/> 無 <input type="checkbox"/> 有 (<input type="checkbox"/> 血腫形成 <input type="checkbox"/> 血胸 <input type="checkbox"/> 気胸 <input type="checkbox"/> 動脈誤穿刺 <input type="checkbox"/> その他())		
挿入の長さ・固定		挿入の長さ() cm で固定 縫合固定 <input type="checkbox"/> 有 <input type="checkbox"/> 無		
輸液開始時	開始時間	時 分		
	開始直前	注入抵抗 <input type="checkbox"/> 無 <input type="checkbox"/> 有		
		滴下不良 <input type="checkbox"/> 無 <input type="checkbox"/> 有		
開始時の症状 ※継続的に観察		<input type="checkbox"/> 無 <input type="checkbox"/> 有 (<input type="checkbox"/> 息苦しさ <input type="checkbox"/> SpO ₂ 低下 <input type="checkbox"/> 頻呼吸 <input type="checkbox"/> 呼吸音左右差 <input type="checkbox"/> 頻脈 <input type="checkbox"/> 血圧低下 <input type="checkbox"/> 不穏 <input type="checkbox"/> その他())		
数回穿刺や中止した場合に記入				
穿刺回数		() 回		
穿刺針		<input type="checkbox"/> すべて同じ穿刺針を使用した <input type="checkbox"/> 違う穿刺針を使用した: 長さ() cm 太さ() G		
術者交代		<input type="checkbox"/> 無 <input type="checkbox"/> 有 (理由)		
挿入中止		<input type="checkbox"/> 無 <input type="checkbox"/> 有 (理由)		

※中心静脈カテーテル挿入の記録用紙 (例)



【空気塞栓症】

提言10 空気塞栓症は致命的合併症の一つであり、内頸静脈や鎖骨下静脈へのカテーテル挿入・抜去に伴い発生することがある。空気塞栓症を予防するため、カテーテル挿入・抜去手技は下肢挙上など静脈圧を上げる体位で行う。カテーテル抜去後は密封式のドレッシング材で被覆することが望ましい。

●カテーテル挿入・抜去に伴う空気塞栓症の発症

空気塞栓症は、中心静脈カテーテル挿入・抜去に伴い発生する致命的合併症である。特に、内頸静脈や鎖骨下静脈へのカテーテル挿入・抜去時に発生することが多い（コラム5参照）。

対象事例 44 例中、空気塞栓症に至った事例は 7 例あり、カテーテル挿入時に発生した事例が 4 例、抜去時に発生した事例が 3 例あった。穿刺部位別にみると、内頸静脈 5 例、鎖骨下静脈 2 例であった。

空気塞栓症は、カテーテルの挿入位置が心臓より高い時、患者が怒責した時（咳の後、強い吸気が起きる）、脱水により静脈圧が低くなっている時に、穿刺針やカテーテルなどの開放部やカテーテル抜去孔から大量の空気が静脈内に入ることで起きる。内頸静脈と鎖骨下静脈の場合は、カテーテルの挿入位置が心臓より高くなる可能性があるため、空気塞栓症が起こることがある。一方で、挿入部位が大腿静脈の場合は陰圧になりやすく、空気塞栓症は起きにくい。

●カテーテル挿入時の空気塞栓症の予防

中心静脈カテーテル挿入時に空気が引き込まれやすいタイミングは、穿刺針の内筒抜去時、ガイドワイヤーやカテーテルの挿入時など、静脈と大気が交通する状況であり、予防するには挿入部位が心臓より低い位置となるような体位で行うことが重要である。カテーテル挿入時に空気塞栓症に至った 4 例のうち、円背のため左側臥位となり穿刺部が右房より高い位置になった 2 例、腰痛を軽減するため右側臥位で開始したが穿刺困難から仰臥位に変更した 1 例であった。

挿入部位が内頸静脈や鎖骨下静脈の時は、下肢を挙上するなど、静脈圧を上げ空気が引き込まれることを防ぐ体位で実施する。静脈圧を上げる体位がとれない場合は、可能な限り息を吸って止めるといった息こらえのタイミングで行うことが望ましい。息こらえが難しい場合は、呼気中にカテーテルを挿入し会話を禁止するといった対応を行うとよい。会話を禁止した場合は、介助者は患者の表情を含めた全身状態を観察することが重要である。

一方、下肢を挙上していても空気塞栓症を発症した事例もあった。空気塞栓症の原因となる静脈圧の低下は脱水や吸気でも起こるため、体位のみで予防ができない場合があることにも留意する。

●カテーテル抜去時の空気塞栓症の予防

カテーテル抜去時に空気塞栓症を認めた3例では、円背、息苦しさや痛みなどのため頭部を挙上（15～45度）した状態で抜去していた。

静脈圧が低下していると、カテーテルの抜去孔から空気が静脈内に引き込まれることがある。抜去時も挿入時の空気塞栓症予防と同様に、静脈圧を上げ、空気が引き込まれることを防ぐ体位で実施し、息を吸って止めるといった息こらえのタイミングで行うなどの対処を行うことが望ましい。カテーテル抜去時にも致死的な合併症である空気塞栓症が起こることを認識し、可能な限り患者の協力を得ながら行う。

●抜去部は密封式のドレッシング材による被覆が望ましい

抜去に伴い空気塞栓症が起こる背景には、カテーテル挿入部の瘻孔化がある。瘻孔は、カテーテル長期留置、大口径カテーテル（血液浄化用カテーテルなど）、皮膚の脆弱性（るい瘦、低栄養など）が原因となる。内頸静脈は皮膚まで約1 cmと浅いため、肉眼的に瘻孔を形成していなくても抜去孔が塞がっていないことがあり危険である。鎖骨下静脈では、大胸筋を貫いてカテーテルが挿入されているため、明らかな瘻孔がなければ皮膚と静脈は交通しにくいとされる。しかし、るい瘦がある場合は、大胸筋が薄く皮下組織と近いため静脈と交通する可能性がある。

抜去後直ちに抜去孔を完全に塞がないと、呼吸の再開により空気が吸い込まれる。そのため、ガーゼを用いて抜去部を圧迫することが一般的によく行われているが、ガーゼは空気を通すため被覆には適していない。抜去時に空気塞栓症を生じた3例のカテーテル留置期間は2～4週間で、いずれも抜去後3～5分間用手圧迫し、その後通気性のあるテープによってガーゼを固定していた。カテーテル抜去では、皮膚の瘻孔形成を考慮し、抜去後すぐに密封式のドレッシング材で被覆し、少なくとも5分は圧迫することが望ましい。肉眼的に確認できなくても瘻孔形成が疑われる時は、さらに長時間の圧迫を考慮する。るい瘦などがあり、瘻孔形成の可能性が高い場合は、抜去孔を縫合することも検討する。ドレッシング材での密封は24～72時間行う。また、抜去後の患者の観察も重要である（コラム6参照）。

コラム5：空気塞栓症のメカニズム

空気塞栓症は、穿刺部位やカテーテルなどから空気が血管内に流入して発症する。空気が肺動脈に流入する場合、左心系に流入する場合、脳静脈に逆流する場合があります、重篤な状態となり得る。

1. 【空気が肺動脈に流入する場合】

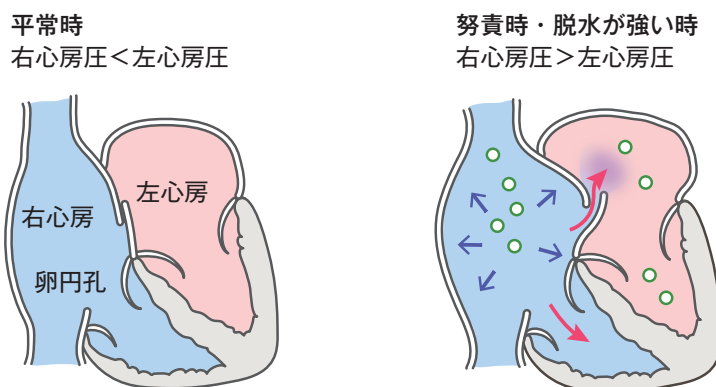
穿刺静脈から血流にのり、右心室、肺動脈を経て肺に到達した空気は、肺の毛細血管を塞栓する結果、低酸素血症、ショック、意識障害を生じる。

2. 【空気が左心系に流入する場合】

左心系に流入した空気は、脳や心臓など重要臓器に塞栓を来す。

①卵円孔の関与：右心系の圧が上昇することで、3～5人にひとり卵円孔が開き、左心系に空気が流入する。

卵円孔のイメージ図



②肺内の動静脈シャントの関与：慢性呼吸器疾患の患者では、肺内に多数存在する動静脈シャントを通して、左心系に空気が流入する。

3. 【空気が脳静脈に逆流する場合】

内頸静脈から上行し脳海綿静脈洞に溜まった大量の空気は、脳灌流を阻害し、逆行性の脳空気塞栓症を来す²⁰⁾。

コラム6：空気塞栓症の発症が疑われた場合の対処

脳の空気塞栓症は、初期対処が患者の予後を左右する。空気塞栓症を疑った場合は速やかにカテーテル挿入部位や抜去孔を閉鎖するとともに左側臥位をとり、頭を下げるのが推奨されている²⁰⁾。これにより、さらなる空気の流入と心臓や脳への空気の移行を防ぐことができる。次に、人手を集めるとともに酸素投与を開始する。蘇生が必要な場合はBLS・ACLS^{*}を行う。全身状態が安定していれば、遷延性の脳障害を防ぐために、高気圧酸素治療を行うことも考慮する。

※ BLSとは、Basic Life Supportの略称で、心肺停止、呼吸停止に対する一次救命処置のことをいう。ACLSとは、Advanced Cardiovascular Life Supportの略称で、医療機関において行う救命処置であり、ALS (Advanced Life Support) 二次救命処置の代表格である。

【恒常的な組織管理体制の整備】

提言11 医療機関の管理者は、中心静脈カテーテル挿入・抜去に関する組織管理を行う。責任部門（チーム）を明確にして①合併症を含めた実施状況の把握、有害事象発生時の対応、事例の検証、②安全性を重視した実施場所の確保・器材選定、③異常発生時の対応・連携を含めたマニュアルの整備、④教育体制の整備を検討する。

●恒常的な中心静脈カテーテル挿入・抜去の組織管理体制の整備

中心静脈カテーテル挿入・抜去は様々な診療科で行われることから、組織内で責任を持って管理・対策を行う部門（チーム）を明確にしておくことが望ましい。その部門とは、例えば最も多く中心静脈カテーテル挿入を行う診療科や、機械的合併症が起きた時に対処を行う診療科、医療安全部門などが候補となる。あるいは多職種からなるワーキンググループを設置して対応する場合もあり、医療機関の規模や実情に応じ、適切に整備することが望まれる。また、同部門は定期的にミーティングを開催し、以下に示す中心静脈カテーテル挿入・抜去の日常的な管理と、有害事象発生時の対応を実践する。

①合併症を含めた実施状況の把握、有害事象発生時の対応、事例の検証

中心静脈カテーテル挿入・抜去の実施、合併症の発生状況などを把握する体制を整備し、管理・対策を行う部門（チーム）に情報を集約する。同部門は、有害事象発生時の対応を指導するとともに、事例の検証と分析を行い、日常的な管理（平時管理）に還元する。

②安全性を重視した実施場所の確保・器材選定

挿入事例 40 例中、中心静脈カテーテルの挿入を病室で実施していた事例は 17 例であった。患者のリスクに応じて、X線透視が可能な場所や、バイタルサインのモニタリングが可能である場所など、適切な実施場所の選定が望まれる。

また、安全性を重視した器材選定が重要である。安全性を優先し、可能な限り細い穿刺針のセットの導入や中心静脈穿刺に適した超音波機器の使用を検討することが望まれる。

③異常発生時の対応・連携を含めたマニュアルの整備

対象事例 44 例中、急変時の院内協力体制を有していた医療機関は 21 例あり、そのうち連携に関して明文化されていた医療機関は 10 例であった。急変時における院内での協力体制と、自施設の規模に応じた他医療機関との連携体制について整備し、表 5 の内容を含む具体的な手順書（マニュアル）を作成して、周知する必要がある。

表5 マニュアルの項目（例）

- リスク評価と適応
- 説明・同意手続きとその内容
- 挿入・抜去の手順
- 挿入・抜去後の観察
- 異常発生時の対応手順（部門間連携・施設間連携を含む）

④教育体制の整備

挿入事例 40 例中、中心静脈カテーテル挿入手技の教育体制を有していた医療機関は 18 例、院内の認定制度を有していた医療機関は 8 例であった。

現在、中心静脈カテーテル挿入手技として、超音波ガイド法が普及している。同手技を安全に実施するためには超音波の特性と各手技のピットフォール（盲点）を十分に理解し、実践する必要がある。そのためにはシミュレーショントレーニングを受け、手技の習熟に努めることが有用である（コラム 7 参照）。

医療機関は組織主導でシミュレーショントレーニングを提供するよう努める。トレーニングを提供できない場合においても、他施設や学会などが主催する研修会やハンズオン・セミナーの受講を積極的に促し、資格認定できるような体制を整えることが大切である。また、「経験が乏しい」などの理由から、PICC が選択されない例があった。特定行為研修を修了した看護師や医師に、PICC 手技を習熟できるような教育体制の整備が求められる。

さらに、PICC を含めた中心静脈カテーテル挿入のシミュレーショントレーニングなどの履修状況を適切に管理し、実施者（チーム）の技術の到達度を把握するとともに、必要に応じて臨床権限を明確にすることが望まれる。

コラム 7：リアルタイム超音波ガイド下穿刺法を行うために トレーニングが必要な理由

リアルタイム超音波ガイド下穿刺法は優れた方法であるが、十分な事前トレーニングが必要である。その理由は、超音波のあたる角度によっては、穿刺針の先端が標的静脈を貫通していたとしても、あたかも静脈内に存在しているように映し出されてしまい、先端位置の誤認を生じ得る、といった危険なピットフォールが存在するからである。事前にシミュレーショントレーニングを受け、超音波の特性を理解しておくことが推奨される。

【血液浄化用カテーテル】

提言12 径が太い血液浄化用カテーテルでは、挿入時の血管損傷が重篤な出血となる。カテーテルが標的静脈内に留置されていない状態で体外循環を使用すると致命的合併症に直結するため、カテーテル挿入のリスクが高いと判断される場合は、より確実な確認ができる透視を併用し挿入することが望ましい。

※ 以下は提言 5-10 と重複するが、血液浄化用カテーテルに関する内容をまとめて再掲した。

【穿刺手技】

- ガイドワイヤーが超音波の短軸像と長軸像の両方の画像で標的静脈内にあることを確認できなければ、ダイレーターは挿入しない（提言 5 参照）。

【カテーテルの位置確認】

- カテーテルの位置異常の可能性がある場合には、X 線側面像を撮影し、場合によっては CT 検査、造影検査などでカテーテルの位置を確認する。透視下に挿入した場合は、造影検査で正確な位置確認を行うことが望ましい（提言 7 参照）。
- カテーテル挿入時に脱血・返血ルートから逆血を認めても、透析時に脱血できない場合は、そのルートは返血ルートには使用せず、より確実なカテーテルの位置確認を考慮する。

【抜去手技】

- 血液浄化用カテーテル留置では、径が太いため刺入部の瘻孔化が起きやすい。空気塞栓症予防のため、抜去手技は下肢挙上など静脈圧を上げる体位で行い、抜去部を密封式のドレッシング材で被覆することが望ましい（提言 10 参照）。

●血液浄化用カテーテルは太いため、挿入に伴う血管損傷は致命的合併症に直結する。

血液浄化用カテーテルの径は中心静脈カテーテルよりも太く、ダイレーターも太く硬いため、動脈誤穿刺や血管損傷した場合、致命的な合併症に直結する。血液浄化用カテーテルを挿入した事例は 12 例あり、そのうち長期留置型カテーテルを挿入した事例は 1 例であった。

血液浄化療法では、血液透析で 1 分間当たり 150~250 ml、持続的血液濾過透析でも 1 分間当たり 80~100 ml で血液ポンプが回り、脱血と返血が行われる。そのため、静脈に一定の圧力がかかり、微細な血管損傷でも血管が破綻し、大出血につながる可能性がある。また、カテーテルが血管外に留置されていたり、細い静脈に迷入している場合、その状態で血液透析を開始すれば短時間で大量の血管外漏出に至るため、致命的となり得る。血液浄化用カテーテル挿入の場合は、使用器材の径が太いために血管損傷時の影響が大きくなることに加え、血液透析を開始することにより合併症を増大させる可能性がある。

●ガイドワイヤーが超音波の短軸像と長軸像の両方の画像で標的静脈内にあることを確認できなければ、ダイレーターは挿入しない（提言 5 参照）。

ガイドワイヤーが静脈外に逸脱しただけでは致命的合併症は起こりにくいいため、ダイレーター挿入前にガイドワイヤーが標的静脈内に留置されていることを超音波で確認する。

血液浄化用カテーテル挿入 12 例中、リアルタイム超音波ガイド下穿刺を行った事例は 8 例であったが、ガイドワイヤーを超音波の短軸像と長軸像の両方の画像で確認した事例はなかった。超音波の短軸像と長軸像で標的静脈内にガイドワイヤーが留置されていることを確認してからダイレーターを挿入することが重要である。

●カテーテルの位置異常の可能性がある場合には、X線側面像を撮影し、場合によっては CT 検査、造影検査でカテーテルの位置を確認する。透視下に挿入した場合は、造影検査で正確な位置確認を行うことが望ましい（提言 7 参照）。

血液浄化用カテーテルは、血管外留置されたまま血液透析を開始すると短時間で大量の血液の血管外漏出が起り、致命的合併症となる可能性が高い。そのため、カテーテルが標的静脈内に留置されているか、確実な位置確認を行う必要がある。

血液浄化用カテーテル挿入 12 例中、カテーテル位置確認まで進んだ 4 例のうち画像で位置確認を行った事例は 3 例あり、透視で確認した事例が 2 例、X線正面像のみで確認した事例が 1 例であった。位置確認を行った 3 例すべて、術者一人でカテーテルの先端は静脈内にあると判断していたが、カテーテルの走行異常や造影剤の少量の漏れ、ガイドワイヤーが折れ曲がるなどの所見があった。目的とする静脈以外への迷入は X線正面像のみでは判断することが困難な場合がある。カテーテルの位置確認は、X線正面像に加え側面像も撮影し、場合によっては CT検査、造影検査を行い、透視下で挿入した場合は、造影検査で正確な位置確認を行うことが望ましい。また、画像は複数の医師で確認することが望まれる。透視や造影の設備がない施設でカテーテルの挿入を試み、挿入困難な状況に陥った場合は、すみやかに搬送を検討することが望ましい。

●カテーテル挿入時に脱血・返血ルートから逆血を認めても、透析時に脱血できない場合は、そのルートは返血ルートには使用せず、より確実なカテーテルの位置確認を考慮する。

カテーテル挿入時に脱血ルート、および返血ルートの逆血があることを確認する。透析開始後に急変した3例はカテーテル挿入時に逆血を認めていたが、逆血がスムーズに引けなかった例、逆血がスムーズかどうか不明な例、十分な逆血が得られずカテーテルを少し引くことで改善した例であった。最初の2例は、透析するに足る流量の脱血は得られなかったが注入は可能であったため、そのルートを返血ルートに使用したところカテーテルが血管外留置となっていたことから急変した。血液浄化療法は高流量であるため、カテーテルが標的静脈内に留置されていない状態で使用すると短時間で致命的な状態となり得る。そのため、静脈内に留置されていることを確認しない限り、脱血できないルートを返血には使用しない。

また、十分な逆血が得られずカテーテルを少し引き抜くことで改善した例では、カテーテル先端が静脈壁にあたっていると判断し使用したところ、先端が細い静脈に迷入していたため、透析中に静脈が破綻して致命的経過をたどった。逆血があってもスムーズでない場合は、単にカテーテルが静脈壁に当たったためと即断せず、カテーテルの位置異常を疑い位置確認を考慮する。

●血液浄化用カテーテル留置では、径が太いため刺入部の瘻孔化が起きやすい。空気塞栓症予防のため、抜去手技は下肢挙上など静脈圧を上げる体位で行い、抜去部を密封式のドレッシング材で被覆することが望ましい（提言10参照）。

血液浄化用カテーテルの径は太く、長期間留置することが多い。特に内頸静脈に留置していた場合、抜去時に空気塞栓症が発症する可能性がある。抜去後の空気塞栓症3例中、1例は頭部を45度挙上した状態で、約3週間内頸静脈に留置していた血液浄化用カテーテルを抜去していた。

カテーテルを抜去する際は、静脈圧を上げ空気が引き込まれることを防ぐため、内頸静脈から挿入したカテーテルでは下肢を挙上した体位で実施し、息を吸って止めるといった息こらえのタイミングで行う。カテーテル抜去後は、密封式のドレッシング材で被覆することが望ましい。

5. 学会・企業等へ期待（提案）したい事項

学会・企業等には以下の課題に取り組み、さらなる医療安全の向上につながることを期待する。

●学会への要望

以下は日本内科学会、日本外科学会、日本医学放射線学会、日本麻酔科学会、日本救急医学会、日本透析医学会、日本IVR学会、日本医学シミュレーション学会など、中心静脈カテーテル挿入・抜去に係る学会に継続的に推進と普及を期待したい事項である。

①中心静脈カテーテル挿入手技の標準化とその普及

- プレスキャンを含めた、リアルタイム超音波ガイド下穿刺法による中心静脈カテーテル挿入手技の標準化を行い、動画などを用いて普及を図ることが望まれる。
- 血液浄化用カテーテルの留置位置について検討されることが望まれる。

②教育カリキュラム作成とシミュレーショントレーニングの推進

- 中心静脈カテーテル挿入手技を習得するための、標準化された教育カリキュラムの作成が望まれる。
- 教育カリキュラムに準じた、中心静脈カテーテル挿入手技を習得するために、シミュレーショントレーニングとしてハンズオン・セミナーの積極的実施が望まれる。
- 手技を行う診療科（内科、外科、脳外科、麻酔科、産婦人科、救急科、総合診療科など）の基本領域専門医を取得するための条件として、シミュレーショントレーニングの受講を必須とすることの検討が望まれる。

③実施医・指導医の認定制度、登録医制度の構築と推進

- 中心静脈カテーテル挿入手技の技術を担保する、実施医・指導医の認定制度や登録医制度の構築と推進が望まれる。
- 専門医プログラムの基幹施設となるためには、「指導医資格を持つ人が少なくともひとり必要である」といった規則の検討が望まれる。

●企業への要望

①穿刺器材の開発

- リアルタイム超音波ガイド下穿刺法では、穿刺時に超音波断層像を見ているため、深すぎる穿刺は介助者が指摘するしかない。このため、ニードルストッパーのようなフルプールの考えに基づく製品開発が望まれる。
- 誤穿刺を防止するため針先強調機能が付いた穿刺針の普及が望まれる。

②安全な器材の普及・推進

- 深く刺しすぎること防ぐため、内頸静脈穿刺専用の短い穿刺針がセットされたキット製品の販売が望まれる。
- PICC挿入キット製品は、中心静脈カテーテル挿入キット製品に比較して販売価格が高いが、保険償還価格はほとんど変わらず、診療報酬の点数が低い現状がある。PICCを普及させるために、PICC挿入キット製品の販売価格の見直しが望まれる。

③超音波診断装置の普及

中心静脈穿刺に特化したプローブや、汎用性がありながらも持ち運びが容易で使いやすい仕様の超音波診断装置の普及が望まれる。

●行政への要望

①診療報酬点数の改定

PICC挿入キット製品は、中心静脈カテーテル挿入キット製品に比較して販売価格が高く、診療報酬の点数が低いという現状がある。PICCの普及のために、診療報酬の改定が望まれる。

6. 対象事例の概要

事例概要は院内調査結果報告書および追加の情報をもとに専門分析部会が作成した。

事例1 出血

- ① 70歳代、感染性心内膜炎後の重症僧帽弁逆流に対する僧帽弁形成術後、急性呼吸促迫症候群、急性腎不全で透析中。左内頸に挿入中の血液浄化用カテーテルが感染疑いで右内頸静脈に入れ替えを予定していた患者。
- ② 輸液投与の血管確保のため、PICC挿入を試みたが留置できず、中心静脈カテーテルを留置予定。
- ③ BMI 41.4 kg/m²。深部静脈血栓症予防と不整脈のためヘパリン持続注入中。
- ④ 左大腿静脈より超音波を使用せず穿刺。2回目以降はリアルタイム超音波ガイド下で5回穿刺、ガイドワイヤーが挿入できず中止。翌日左鼠径部の色調の変化を認めたが腫脹なし。4日後、突然脈拍数が110回/分へ上昇後、心肺停止となり、蘇生時に左鼠径部に小児頭大の腫瘍を確認。同日死亡。
- ⑤ 死因は、左大腿動脈損傷部の破綻（疑い）による出血。Ai有（血腫約800 ml）、解剖有。

事例2 出血

- ① 60歳代、慢性腎不全で透析中。脳出血後遺症（左上下肢麻痺）がある患者。
- ② 動静脈表在化部位の感染疑いのため、血液浄化用カテーテルを留置予定。
- ③ BMI 11.6 kg/m²。血小板10万台/μl。抗血栓薬の使用は無。
- ④ 右内頸静脈よりリアルタイム超音波ガイド下で穿刺。ガイドワイヤー挿入中に抵抗はなかったが、頸部腫脹が生じた。穿刺針を抜去し、ガイドワイヤーを留置した状態で圧迫止血したが、腫脹が増大したためガイドワイヤーを抜去し圧迫。腫脹は右頸部から右腋窩まで増大。その後心肺停止となり、穿刺から約4時間後に死亡。
- ⑤ 死因は、動脈損傷による出血（疑い）。損傷部位は不明。Ai有、解剖無。

事例3 出血

- ① 80歳代、血小板減少性紫斑病、骨髄異形成症候群、慢性心不全、心房細動の患者。
- ② 末梢血管確保が困難のため、中心静脈カテーテルを留置予定。
- ③ BMI 21.2 kg/m²。脱水あり。血小板10万台/μl。抗凝固薬を服用しており、休薬なし。
- ④ 右鎖骨下静脈より超音波を使用せず穿刺。3回目の試験穿刺で逆血を認め本穿刺するが逆血なし。再度の試験穿刺と本穿刺で逆血確認し、ガイドワイヤーを挿入したが抵抗あり。一旦ガイドワイヤーを引いて、再度25 cm挿入するが抵抗あり。その直後、呼吸困難感出現し、心肺停止。急変から約1時間半後に死亡。
- ⑤ 死因は、右頸動脈損傷（疑い）による出血、気管圧排による窒息。Ai有、解剖有。

事例4 出血

- ① 50歳代、IgA腎症、慢性腎不全で透析中。脾臓癌、両側胸水の患者。
- ② シェント閉塞のため、血液浄化用カテーテル（トリプルルーメン）を留置予定。
- ③ BMI 14.7 kg/m²。脱水あり。超音波で内頸静脈の虚脱あり。抗血栓薬の使用は無。
- ④ 右内頸静脈よりリアルタイム超音波ガイド下で長針を使用し2回穿刺したが、逆流を確認できず。3回目は、作図法で穿刺しガイドワイヤーを20 cm挿入、ダイレーターを5 cm挿入時に抵抗を感じたが、静脈通過時の抵抗と判断しさらに5 cm挿入。カテーテルを挿入すると、一部のルートより血液が噴出、動脈内の誤留置と判断し抜去。抜去から10分後に心肺停止し、約1時間半後に死亡。
- ⑤ 死因は、右総頸動脈あるいは右鎖骨下動脈損傷による胸腔内出血。ダイレーターが動脈を穿通、胸腔へ迷入（疑い）。Ai有、解剖無。

事例5 出血

- ① 60歳代、大腸癌術後、急性腎不全の患者。
- ② 血液透析導入のため、血液浄化用カテーテルを留置予定。
- ③ BMI 22.4 kg/m²。脱水あり。右内頸静脈は虚脱気味。抗血栓薬の使用は無。
- ④ 右内頸静脈よりリアルタイム超音波ガイド下で穿刺。ダイレーターを約12 cm挿入。カテーテルを挿入後、逆流なく空気を吸引したため、カテーテルを10 cm引き抜き、逆流を確認。頸部の腫脹ありカテーテルを抜去、直後に心肺停止。右胸腔ドレーンを挿入し、大量の血液を排液した。開胸止血術、経皮的な心肺補助装置を装着したが、抜去から約3時間半後に死亡。
- ⑤ 死因は、腕頭動脈もしくは右鎖骨下動脈損傷による胸腔内出血。Ai無、解剖無。

事例6 出血

- ① 90歳代、右大腿骨頸部骨折、慢性腎不全急性増悪の患者。
- ② 血液透析導入のため、血液浄化用カテーテルを留置予定。
- ③ BMI 16.3 kg/m²。抗血栓薬の使用は不明。
- ④ 右内頸静脈より作図法で長針を使用し穿刺。ガイドワイヤーを挿入できず、4回目は抵抗なく通過し、ダイレーターを挿入した。カテーテルを挿入したが逆流なく抜去。その後にSpO₂ 80%、意識レベル低下、左側共同偏視、失調性呼吸が出現。MRIで脳幹から小脳に多発性脳梗塞、CTで右胸腔内出血を認めた。穿刺から約10時間後に死亡。
- ⑤ 死因は、右椎骨動脈損傷による右胸腔内出血および脳幹梗塞。Ai無、解剖無。

事例7 出血

- ① 60歳代、悪性リンパ腫治療後の二次性急性骨髄性白血病、胸膜炎の患者。
- ② 化学療法のため、中心静脈カテーテルを留置予定。
- ③ BMI 21.8 kg/m²。血小板2万台/μl。抗血栓薬の使用は無。
- ④ 右鎖骨下より超音波を用いず穿刺。穿刺後ガイドワイヤーを挿入できず、3回目でガイドワイヤーとカテーテルを挿入したが多量の逆流を認め、鎖骨下動脈内の誤留置と判断し抜去。用手圧迫中に呼吸困難感あり、X線で縦隔血腫と右胸腔内出血を認め、心臓血管外科に応援要請。胸腔ドレーンを挿入、皮膚切開し鎖骨下動脈を直接圧迫したが出血部位が不明。穿刺から約4時間半後に死亡。
- ⑤ 死因は、右鎖骨下動脈誤留置後のカテーテル抜去に伴う縦隔内出血と右胸腔内出血、大量血腫に伴う無気肺、呼吸不全。Ai無、解剖有（血腫2700g）。

事例8 出血

- ① 60歳代、TAFRO症候群、両側胸水の患者。
- ② 末梢血管確保困難のため、中心静脈カテーテルを留置予定。
- ③ BMI 30.3 kg/m²。血小板 4万台/μℓ。抗血栓薬の使用は無。頸部の浮腫と緊満が強く、超音波でも動脈と静脈の判別困難。
- ④ 右内頸静脈より作図法で穿刺。カテーテル留置後X線とカテーテルの採血で右内頸動脈内の誤留置と判断し抜去。頸部の血腫あり用手圧迫し、超音波で血腫の増大がないことを確認しテープ圧迫に変更。抜去から約8時間後、呼吸困難感を訴え心肺停止。咽頭浮腫が著明。心肺蘇生を行ったが、その2日後に死亡。
- ⑤ 死因は、右内頸動脈誤留置抜去後の出血、血腫による気道内浮腫に伴う窒息（疑い）。Ai有、解剖無。

事例9 出血

- ① 60歳代、糖尿病性腎症、慢性腎不全で血液透析中。不安定狭心症に対して経皮的冠動脈形成術後約1か月の患者。
- ② カテーテル感染のため、血液浄化用カテーテルを入れ替え予定。
- ③ BMI 22.2 kg/m²。抗血小板薬2剤の服用（休薬の有無不明）。
- ④ 右内頸静脈より透視とリアルタイム超音波ガイド下で穿刺。長針を使用し穿刺したが拍動性の逆血あり。透視下でガイドワイヤーの位置を確認し、静脈内と判断しカテーテルを挿入。その後、血液ガス分析、造影CTで右鎖骨下動脈から腕頭動脈への迷入が判明。心臓血管外科による右鎖骨下動脈損傷部の血管内治療後にカテーテルを抜去。2日後、意識レベル低下し、MRIで急性脳梗塞と診断。胸部CTで両側胸水の増加を認め、撮影されている範囲で上腹部の腹水と左後腹膜の血液貯留（疑い）を認め、抜去から4日後に死亡。
- ⑤ 死因は、後腹膜出血による出血性ショック（疑い：出血源不明）、あるいは、新たな脳梗塞による呼吸停止（疑い）。Ai無、解剖無。

事例10 出血

- ① 40歳代、脳性麻痺で胃瘻・人工呼吸器管理中、肺炎の患者。鎮静のためにミダゾラムを頻回に静注していた。
- ② 末梢血管確保困難のため、中心静脈カテーテル（トリプルルーメン）を留置予定。
- ③ BMI不明（小柄な体格）。抗血栓薬の使用は不明。超音波で右鎖骨下動脈が右内頸静脈のすぐ背側を走行。
- ④ 右内頸静脈よりリアルタイム超音波ガイド下で穿刺。静脈が圧迫で潰れスキャンできなかったが逆血を認め、超音波でガイドワイヤーの位置を確認し20 cm挿入した。カテーテル挿入は抵抗なく、逆血は穿刺部から一番遠いルートで認めなかったが、他の2ルートで認めた。X線でカテーテルの位置・走行に問題ないと判断し輸液開始。翌日、X線で右気胸と胸水貯留を認め、CTでカテーテルの胸腔内迷入が疑われた。カテーテルを抜去したところ血液が湧出、ショック状態となりその約1時間後に死亡。
- ⑤ 死因は、右鎖骨下動脈損傷（穿通）による出血。Ai無、解剖無。

事例11 出血

- ① 50歳代、左肺癌末期、左鎖骨下皮膚転移の緩和ケア患者。
- ② 栄養管理、末梢血管確保困難のため、中心静脈ポートを造設予定。
- ③ BMI 24.3 kg/m²。脱水あり。抗血栓薬の使用は無。
- ④ 右鎖骨下静脈より透視下で穿刺。3回目の穿刺で逆血を確認できたが、ガイドワイヤーは挿入できず。呼吸困難感とSpO₂ 90%のため挿入を中止。透視室から病棟へ移動中に呼吸停止となり、穿刺から約2時間半後に死亡。
- ⑤ 死因は、右鎖骨下静脈損傷による出血、右胸腔出血に伴う呼吸不全（疑い）。Ai無、解剖有（胸腔内血液約1400 ml）。

事例12 出血

- ① 60歳代、劇症肝炎、肝性脳症、持続血漿交換中の患者。
- ② 栄養管理のため、中心静脈カテーテルを留置予定。
- ③ BMI 26.1 kg/m²。脱水あり。血小板5万台/μl。抗血栓薬の服用は無。血漿交換の回路交換時に抗凝固薬を止めた状況で行った方がよいと考え、施行。
- ④ 右内頸静脈よりリアルタイム超音波ガイド下で穿刺。超音波の短軸像でガイドワイヤーの位置を確認し、30 cm挿入。ダイレーター挿入時に体動あり、SpO₂が低下した。カテーテル挿入時に呼吸の不整、徐脈が出現し心肺停止。心肺蘇生を行ったが穿刺から約1時間後に死亡。
- ⑤ 死因は、有効循環血液量が減少した状態でのガイドワイヤーによる上大静脈損傷による出血（疑い）。Ai無、解剖有。

事例13 出血

- ① 60歳代、虚血性腸炎、腎機能低下、骨髄異形成症候群、1型糖尿病の患者。
- ② 末梢血管確保困難のため、中心静脈カテーテルを留置予定。
- ③ BMI 26.0 kg/m²。脱水あり。血小板2万台/μl。抗血栓薬の使用は無。
- ④ 右内頸静脈よりリアルタイム超音波ガイド下で穿刺。ガイドワイヤーを15 cm挿入後、ダイレーターを約5 cm挿入し、カテーテルを留置したが、逆血を確認できず抜去。圧迫止血5分後、意識レベル低下、SpO₂75%、下顎呼吸となり心肺停止。X線で血胸と診断し、胸腔ドレーンから多量の血液を吸引。抜去から約3時間後に死亡。
- ⑤ 死因は、上大静脈損傷、もしくは奇静脈、内胸静脈損傷（疑い）による血気胸。Ai有、解剖無。

事例14 出血

- ① 70歳代、両側下葉無気肺。腭頭部癌術後の大量出血後に肝腎不全となり、血液透析となった患者。
- ② 血液透析導入のため、左内頸静脈に血液浄化用カテーテルを留置予定。
- ③ BMI 28.5 kg/m²。血小板約5万台/μl、PT延長あり。抗血栓薬の使用は無。右内頸静脈に中心静脈カテーテル、右大腿動脈に脾動脈塞栓術時のシース留置中、左鼠径部血腫あり。
- ④ 左内頸静脈よりリアルタイム超音波ガイド下で穿刺。ガイドワイヤーの挿入に抵抗はなかったが、カテーテルを20 cm挿入後に逆血を認めず、カテーテルを10 cm引いたところで逆血が確認できたが、押し戻すことは抵抗がありできなかった。X線で胸腔内迷入を確認、血管損傷が疑われた。直後にショック状態となり、左血胸部にドレーン挿入したところ大量出血あり、緊急開胸。術中、心停止となり、経皮的な心肺補助装置を挿入し閉胸。翌日、出血持続のため再開胸し左内胸静脈を結紮したが、穿刺から2日後に死亡。
- ⑤ 死因は、ガイドワイヤーの迷入に伴う左内胸静脈損傷による出血（疑い）。Ai有、解剖無。

事例15 出血

- ① 20歳代、混合性結合組織病、間質性肺炎、中等度肺高血圧症の患者。
- ② 栄養管理のため、中心静脈カテーテルを留置予定。
- ③ BMI 21.6 kg/m²。下肢浮腫、胸水、腹水を認め脱水状態。血管虚脱あり超音波で静脈の同定が困難。血小板2万台/μl。抗血栓薬の使用は無。
- ④ 右内頸静脈よりリアルタイム超音波ガイド下で穿刺。血管同定に難渋し、6回目の穿刺で逆血あり。超音波の短軸像でガイドワイヤーの位置を確認し挿入したところ激痛と、右背部に軽度の鈍痛を認めた。体位変換で疼痛が軽減したためダイレーターを5 cm程度挿入後、ダイレーターを抜去した際、静脈血様出血が多量にあり圧迫止血。カテーテルは10 cmしか挿入できず、動脈の誤留置を疑い抜去。直後に呼吸困難感を訴え、血圧低下、意識消失、心肺停止。X線で右胸腔の大量胸水と縦隔の左方偏位を認め、胸腔ドレーンを挿入し血性胸水約1000 ml排出。抜去から約3時間半後に死亡。
- ⑤ 死因は、血管損傷（部位不明）による右胸腔内出血。Ai無、解剖無。

事例 16 出血

- ① 60 歳代、多発性骨髄腫、腸閉塞術後の患者。
- ② 末梢血幹細胞採取のため、留置中の中心静脈カテーテルを血液浄化用カテーテルへ入れ替え予定。
- ③ BMI 18.3 kg/m²。幹細胞採取ため抗血栓薬を使用。
- ④ 左鎖骨下静脈へ超音波を使用せず血液浄化用カテーテルに入れ替えを試みましたが、逆血なし。新たに左鎖骨上窩から血液浄化用カテーテルを挿入したが、逆血なし。カテーテルを抜去したところ SpO₂ 70% に低下。X線で左肺野の透過性低下とガイドワイヤーの胸腔内迷入があり抜去。新たに右大腿静脈から血液浄化用カテーテルを挿入したが、末梢血幹細胞採取中に血圧低下、痙攣をきたし心肺停止。穿刺から約 7 時間後に死亡。
- ⑤ 死因は、血管損傷（部位不明）による胸腔内および傍腎腔の多量の出血。Ai 有、解剖無。

事例 17 気胸

- ① 70 歳代、大動脈弁閉鎖不全症に対する弁置換術後。認知症、誤嚥性肺炎の患者。
- ② 末梢血管確保困難のため、中心静脈カテーテルを留置予定。
- ③ BMI 13.8 kg/m²。抗凝固薬を服用しており、休薬なし。
- ④ 右内頸静脈より作図法で穿刺。長針を使用し、3 回目の穿刺でカテーテルを挿入したが逆血なく抜去。抜去されたガイドワイヤー先端が折れ曲がっていた。穿刺約 1 時間後、SpO₂ 80% 台になり、酸素投与、喀痰吸引で改善。3 時間後、経管栄養開始後に喘鳴出現。X線で右気胸を認め、胸腔ドレーンを挿入したが SpO₂ は徐々に低下。気管挿管を行い改善したが、穿刺翌日、血圧 60 mmHg 台、SpO₂ 70% 台へ低下、CT で気胸の悪化を認めドレーン位置の調整を行ったが呼吸状態が悪化し、同日死亡。
- ⑤ 死因は、緊張性気胸に伴う呼吸循環不全。胸膜に癒着した肺組織にドレーン先端が迷入し脱気不良となった可能性。Ai 無、解剖無。

事例 18 気胸

- ① 80 歳代、胃癌術後、誤嚥性肺炎（右肺）で人工呼吸器管理中。播種性血管内凝固症候群（DIC）の患者。
- ② DIC 治療のため、中心静脈カテーテルを留置予定。
- ③ BMI 17.5 kg/m²。脱水あり。血小板 10 万台/μl、PT 延長あり。抗血栓薬の使用は無。
- ④ 左内頸静脈よりリアルタイム超音波ガイド下で長針を使用し穿刺。穿刺時少量の気泡流入あり。カテーテル挿入直後に、血圧低下、SpO₂ 85%、X線で左気胸と診断。脱気したが、穿刺から約 4 時間半後に死亡。
- ⑤ 死因は、敗血症性ショックを伴う肺炎、健側肺（左）の緊張性気胸による呼吸不全（疑い）。Ai 無、解剖無。

事例 19 気胸

- ① 70 歳代、筋萎縮性側索硬化症、左胸郭形成術後、左無気肺の患者。
- ② カテーテル感染疑いのため、中心静脈カテーテルを入れ替え予定。
- ③ BMI 不明。抗血栓薬の使用は不明。
- ④ 右鎖骨下静脈へカテーテルを挿入（超音波使用や逆血確認の有無は不明）。挿入直後の X線で異常所見はなし。約 1 時間半後、呼吸状態が悪化、SpO₂ 低下、意識レベル低下、血圧低下。穿刺から約 2 時間半後に死亡。
- ⑤ 死因は、健側肺（右）の気胸による急性呼吸不全。Ai 無、解剖無。

事例20 迷入

- ① 70歳代、慢性腎不全で透析中の患者。
- ② 長期の腹膜透析治療による腹膜炎のため血液透析移行、長期留置型血液浄化用カテーテルを留置予定。
- ③ BMI不明。抗血栓薬の使用は不明。
- ④ 右内頸静脈よりリアルタイム超音波ガイド下で穿刺。適宜透視を用いて位置確認を行っていた。長期留置型カテーテル挿入後、逆血を確認。使用したガイドワイヤーは先端部が折れ曲がっていた。縫合固定中に血圧低下を認めX線撮影でカテーテル先端位置の異常、気胸がないことを確認したが直後に意識レベル低下、心肺停止。穿刺から約4時間後に死亡。
- ⑤ 死因は、血液浄化用カテーテルが内頸静脈外に逸脱し、下行大動脈近傍の迷走神経への刺激・反射に伴う血圧低下による心血管イベントの続発（疑い）。Ai有、解剖有（カテーテルは右胸腔内に迷入していた。縦隔血腫と血性胸水約100ml）。

事例21 迷入

- ① 50歳代、慢性腎不全で透析中。うっ血性心不全、右気胸、膿胸があるJCS II-10の患者。
- ② 動脈の表在化を行っていたが静脈への返血困難のため、血液浄化用カテーテルを留置予定。
- ③ BMI 15.6 kg/m²。抗血栓薬の使用は不明。
- ④ 右大腿静脈よりリアルタイム超音波ガイド下で穿刺。挿入中、疼痛の訴えと体動が激しく、患者を押さえながら10回以上穿刺。ガイドワイヤー挿入時の抵抗はなく、カテーテル挿入後、逆血を確認。X線でカテーテルの走行異常を認めたが、逆血を認め、注入もスムーズであったため、輸液ポンプを用いて高カロリー輸液を開始。約1時間後に、透析開始。カテーテルからの脱血は困難で、表在化動脈から脱血し、カテーテルから返血した。透析開始から10数分後に血圧が低下し透析中止。急変から約20分後に死亡。
- ⑤ 死因は、血管外留置となったカテーテルへの返血による腹腔内出血（推定）。Ai無、解剖無。

事例22 迷入

- ① 70歳代、慢性腎不全で透析中。心房細動がある患者。
- ② 左内頸静脈に留置中のカテーテルが脱血不良のため、血液浄化用カテーテルを入れ替え予定。
- ③ BMI 22.2 kg/m²。抗凝固薬服用中、休薬なし。超音波で右内頸静脈の狭小化あり。
- ④ 透視下で留置中のカテーテルにガイドワイヤーを挿入し位置を確認後、カテーテルを抜去。カテーテルを挿入するが困難であり、再挿入も困難であったが、造影で血管内留置と判断。逆血はスムーズでなかったが、注入可能であり、透析回路に接続。脱血できず、中止。動脈脱血、カテーテル返血で透析開始直後に心肺停止。CTでカテーテルが無名静脈付近を穿通し右胸腔内への迷入が判明。翌日、開胸術で約2,000mlの血腫流出。上大静脈壁の穿孔部と右肺損傷部位を修復。抗凝固療法中止後、脳梗塞を発症し、急変から約3か月後に死亡。
- ⑤ 死因は、誤嚥性肺炎（疑い）。血管損傷後に抗凝固療法が中止されたことを契機に脳梗塞を発症し、誤嚥性肺炎を繰り返し死亡（推定）。Ai無、解剖無。

事例23 迷入

- ① 70歳代、慢性腎不全の患者。
- ② 血液透析導入のため、血液浄化用カテーテルを留置予定。
- ③ BMI不明。抗血栓薬の使用は無。
- ④ 右大腿静脈より超音波を使用せず穿刺。カテーテル挿入時に違和感があった。逆血はスムーズでなかったがカテーテルを少し引き抜くと改善したため固定。カテーテル先端の位置を画像確認せず初回透析を施行。翌日、透析開始前の逆血は、前日と同様にカテーテルを少し引くと改善したため、透析開始。10分後に腰痛を訴え、ショック状態となったため、透析中止。CTで腹腔内出血を認め、他医療機関へ搬送準備中に心肺停止。急変から約2時間半後に死亡。
- ⑤ 死因は、腹腔内出血（カテーテルの上行腰静脈迷入、上行腰静脈の破綻）、Ai無、解剖無。

事例24 迷入

- ① 40歳代、腎前性腎不全、慢性閉塞性肺疾患、右上肺野に巨大ブラ有、アルコール依存症、慢性肺炎の患者。
- ② 高度脱水治療のため、中心静脈カテーテルを留置予定。
- ③ BMI 10.8 kg/m²。脱水あり。抗血栓薬の使用は無。
- ④ 左内頸動脈より透視とリアルタイム超音波ガイド下で長針を使用して穿刺。1回目でガイドワイヤーの先端が変形。2回目はガイドワイヤーの反対側の硬い方を挿入、上大静脈方向に進めカテーテルを挿入し、透視で先端位置を確認。逆血はないが、輸液は可能。X線でカテーテル先端位置が深いと判断、数cm引き抜き固定、位置確認はしなかった。前胸部痛があり、カテーテルから鎮痛剤投与開始。20分後、SpO₂ 70%台へ低下。CTでカテーテルの縦隔内迷入が判明し輸液中止。輸液開始約2時間半後、心肺停止。心臓超音波検査で心嚢内に液体貯留を認め、輸液開始から約4時間後に死亡。
- ⑤ 死因は、中心静脈カテーテルの心嚢内迷入と、輸液の心嚢内貯留による心タンポナーデ。Ai無、解剖無。

事例25 迷入

- ① 50歳代、中等度精神遅滞、腸閉塞と肺炎を繰り返していた患者。
- ② カテーテル感染疑いのため、中心静脈カテーテルを入れ替え予定。
- ③ BMI 16.7 kg/m²。血小板7万台/μl。抗血栓薬の使用は無。
- ④ 左鎖骨下静脈に留置していたカテーテルに沿って新しい外筒を挿入し、カテーテルを抜去。新しいカテーテルを挿入し、逆血を確認。X線で左内頸静脈にカテーテルの先端があると判断し、輸液開始。入れ替えから約9時間後、SpO₂ 60%台へ低下、意識レベル低下あり、左気胸を疑い他医療機関へ搬送。CTでカテーテルの胸腔内迷入を確認。胸腔ドレナージを施行したが、輸液開始から2日後に死亡。
- ⑤ 死因は、中心静脈カテーテルの左胸腔内迷入による胸腔内大量輸液あるいは血胸による呼吸不全（疑い）。Ai無、解剖有。

事例26 迷入

- ① 70歳代、くも膜下出血後遷延性意識障害、四肢麻痺、経口摂取困難、誤嚥性肺炎の患者。
- ② 栄養管理、末梢血管確保困難のため、中心静脈カテーテルを留置予定。
- ③ BMI 18.6 kg/m²。脱水あり。抗血栓薬の使用は無。
- ④ 右大腿静脈より超音波を使用せず穿刺。カテーテルは15 cm以上進まず、その位置で固定。逆血は確認しなかったがX線でカテーテル先端の位置を確認し、高カロリー輸液を開始。翌日、チアノーゼ、血圧70 mmHg台へ低下あり、敗血症性ショックと診断。カテーテルより昇圧剤を開始するが、SpO₂測定不可となり、心肺停止。CTで腹腔内に腹水または出血を認め、その約1時間後に死亡。CTでカテーテルが下腹壁静脈から腹腔内に迷入している可能性が判明した。
- ⑤ 死因は、肺炎および尿路感染による敗血症性ショック（推定）。Ai無、解剖無。

事例27 迷入

- ① 90歳代、咽頭癌に対する放射線治療後。誤嚥性肺炎または化学肺炎疑い、認知症の患者。
- ② 栄養管理のため、中心静脈ポート造設予定。
- ③ BMI 16.9 kg/m²。抗血栓薬の使用は無。
- ④ 左内頸静脈に透視とリアルタイム超音波ガイド下で穿刺。ガイドワイヤー挿入時に抵抗はあったが横隔膜を越えて下大静脈まで挿入しカテーテルを挿入。ポートを接続しスムーズな逆血を認めたため閉創。X線でカテーテル位置異常なし。翌日、輸液ポンプで高カロリー輸液を開始。輸液投与翌日、SpO₂ 80%台、血圧低下し、発汗著明。X線で右大量胸水を認め、輸液中止。意識レベルが低下し努力様呼吸となり胸腔穿刺を施行。胸水約500 mlを排液し、その成分から輸液の胸腔内漏出が疑われた。輸液開始から2日後に死亡。
- ⑤ 死因は、右胸腔内への輸液の大量漏出による呼吸不全。下大静脈内に留置されたカテーテルが血管外に逸脱した可能性。Ai無、解剖無。

事例28 迷入

- ① 80歳代、間質性肺炎、慢性腎不全、廃用症候群、認知症の患者。
- ② 栄養管理のため、中心静脈ポート造設予定。
- ③ BMI 18.9 kg/m²。脱水あり。血小板約12万/μl。抗血小板薬を服用していたが休薬（5日前）。胸郭変形あり。
- ④ 右内頸静脈より透視とリアルタイム超音波ガイド下で5回穿刺。ガイドワイヤー挿入時に抵抗はあったが透視と超音波で静脈内にあると判断。ダイレーターおよびカテーテル挿入時に抵抗があり、逆血はなかったが、カテーテル先端が静脈壁にあたっていると考えX線でカテーテル先端の位置を確認。術後4日目、高カロリー輸液を開始。輸液開始の翌日、呼吸困難感、喘鳴、頻脈、顔面・両上肢の浮腫を認めた。CTでカテーテルの血管外留置が疑われ、CVポートの使用を中止。輸液開始3日目、造影CTで縦隔内迷入を確認。輸液開始から約1週間後に心肺停止となり死亡。
- ⑤ 死因は、痰による窒息（疑い）。輸液が縦隔内へ漏出し、呼吸状態が悪化した可能性。Ai無、解剖無。

事例29 迷入

- ① 80歳代、肺炎、急性呼吸促迫症候群で人工呼吸器管理下の弁置換後の患者（転倒による多発肋骨骨折、外傷性気胸・肺挫傷で入院した後、呼吸状態が悪化し人工呼吸器管理となった）。
- ② 右内頸静脈に留置中のカテーテルが長期留置となり、中心静脈カテーテルを入れ替え予定。
- ③ BMI 17.9 kg/m²。抗凝固薬と抗血小板薬を服用中、休薬なし。
- ④ 左内頸静脈より作図法で長針を使用し穿刺。ガイドワイヤーを20 cm挿入。カテーテル挿入後、スムーズな逆血を確認し固定したが、X線で無名静脈にあると判断し12 cm引き4 cm進め再固定、X線で確認せず輸液開始。翌日、徐々に血圧低下し、心肺停止。カテーテルより救急治療薬を投与。X線で左肺野全体の透過性低下、超音波で左胸腔内液体貯留を認め、胸腔穿刺を施行し、胸水約2,200 ml排液後、SpO₂ 100%。輸液開始から約1か月後に死亡。
- ⑤ 死因は、敗血症性ショック、ARDS増悪。Ai無、解剖有（中心静脈カテーテルが内頸静脈には入らず、その背側を通り無名静脈を貫通し胸腔内に迷入）。

事例30 迷入

- ① 60歳代、意識障害、消化管疾病（潰瘍性大腸炎：下痢、著明な栄養障害）の患者。
- ② 栄養管理のため、中心静脈カテーテル留置予定。
- ③ BMI 19.2 kg/m²。脱水あり。抗血栓薬の使用なし。
- ④ 右内頸静脈より1回目は作図法で、2回目はリアルタイム超音波ガイド下で穿刺。ガイドワイヤー挿入時に抵抗あり、超音波の長軸像でガイドワイヤーの位置確認をした。カテーテル挿入後、逆血を認め、X線でカテーテルの先端位置を確認し、高カロリー輸液を開始。翌日、SpO₂ 70%台へ低下、心肺停止。救急蘇生の際にカテーテルより救急治療薬を投与。急変時に撮影したX線、CTでカテーテル先端の右胸腔内迷入を認めた。低酸素脳症を発症し、輸液開始から約1か月半後に死亡。
- ⑤ 死因は、低酸素脳症（胸腔内輸液貯留に伴う呼吸不全が影響した可能性）。Ai無、解剖無。

事例31 迷入

- ① 70歳代、スタンフォードA型大動脈解離、進行性核上性麻痺で意思疎通困難、嚥下障害がある患者。
- ② 栄養状態改善のため、中心静脈カテーテルを留置予定。
- ③ BMI 21.6 kg/m²。高度脱水あり。超音波で内頸静脈虚脱あり。抗血栓薬の使用は無。
- ④ 右内頸静脈よりリアルタイム超音波ガイド下で5回穿刺。プローブを当てると内頸静脈がつぶれるため、穿刺時はプローブを外した。ガイドワイヤー挿入時に抵抗があったが、超音波の短軸像で位置を確認後、カテーテルを挿入。逆血はなかったが薬液の注入はスムーズであった。X線でカテーテルの蛇行を認めるが位置異常はないと判断し、輸液ポンプで輸液開始。輸液開始3日目、呼吸困難感、呼吸促迫軽度あり、SpO₂ 80%台へ低下。その翌日、意識レベル低下し、CTで解離腔へのカテーテルの迷入と解離の増悪を認めた。輸液開始から約2週間後に死亡。
- ⑤ 死因は、大動脈解離進行に伴う右冠動脈閉塞による心筋梗塞（右鎖骨下動脈・右腕頭動脈付近の解離腔内に留置したカテーテルから注入された輸液による圧力が影響した可能性）。Ai有、解剖有。

事例32 迷入

- ① 40歳代、クローン病合併の潰瘍性大腸炎、イレウス、喘息、統合失調症の患者。
- ② 栄養管理目的で中心静脈カテーテルを長期留置しているため、入れ替え予定。
- ③ BMI 16.6 kg/m²。抗血栓薬の使用は無。
- ④ 右内頸静脈に留置していたカテーテルを入れ替えるため、左内頸静脈よりリアルタイム超音波ガイド下で穿刺。X線でカテーテル先端が上大静脈に届かない位置にあったため、数cm押し進めたが抵抗はなく、スムーズな逆血を認めた。再度X線でカテーテル先端を確認し、高カロリー輸液を開始。輸液開始3日目に呼吸困難感、呼吸促迫を認め呼吸器科へ相談。気管支拡張薬を投与したが改善せず、輸液開始から4日後に呼吸停止となり死亡。
- ⑤ 死因は、中心静脈カテーテルの縦隔内迷入（詳細不明）。Ai無、解剖無。

事例33 迷入

- ① 80歳代、心筋梗塞に対するPCI後、発作性心房細動、右胸水 胃癌術後、認知機能低下の患者。
- ② 栄養管理、末梢血管確保困難のため、中心静脈ポート造設予定。
- ③ BMI 20.9 kg/m²。脱水あり。抗血小板薬を2剤服用していたが約2週間前から自己中断。
- ④ 右内頸静脈より透視とリアルタイム超音波ガイド下で2回穿刺。超音波の短軸像でガイドワイヤーの位置を確認し、ガイドワイヤーを20 cm挿入。カテーテルは透視下で進めたが気管分岐部付近で尾側への進みが悪く、そこで固定。逆血確認はしていないが、抵抗なく注入でき、透視下でカテーテルの位置を確認。翌日、療養型病院へ転院し、輸液ポンプで高カロリー輸液を開始。輸液開始翌日に胸痛、呼吸困難感あり。輸液開始4日目にX線で右胸水を認め、救急搬送。CTでカテーテルの縦隔内迷入を確認。胸腔穿刺で胸水1,000 ml 排液。その後心肺停止となり、同日死亡。
- ⑤ 死因は、ステント内血栓による心筋梗塞（疑い）。中心静脈カテーテルの縦隔内迷入による大量胸水が呼吸状態悪化を招いた可能性。Ai有、解剖有。

事例34 迷入

- ① 80歳代、急性スタンフォードA型大動脈解離に対する部分弓部置換術後の患者。
- ② 術後管理と栄養管理のため、中心静脈カテーテルを留置予定。
- ③ BMI 35.2 kg/m²。脱水あり。抗血栓薬の使用は無。
- ④ 左内頸静脈よりリアルタイム超音波ガイド下で穿刺。超音波の長軸像でガイドワイヤーの位置を確認し、カテーテルを挿入、スムーズな逆血を認めX線を確認後、輸液開始。輸液開始4日目、心室細動となり心肺停止。救急蘇生により心拍再開。CTで心タンポナーデを認め、心嚢ドレナージ術を施行し、600 ml 排液あり。X線でカテーテル先端の位置異常、造影で血管外漏出を認め、カテーテルを抜去。頭部CTで広範囲低酸素脳症を認め、約1週間後に死亡。
- ⑤ 死因は、左内頸静脈カテーテル先端が体動などの影響などで移動したことによる遅発性の左腕頭静脈損傷（疑い）に伴う心タンポナーデ、広範囲低酸素脳症。Ai無、解剖有。

事例35 空気塞栓

- ① 70歳代、胃癌術後、多発肝転移、骨転移、左気胸、間質性肺炎の患者。
- ② 栄養管理、末梢血管確保困難のため、中心静脈ポートを造設予定。
- ③ BMI 16.1 kg/m²。抗血栓薬の使用は無。
- ④ 左鎖骨下よりリアルタイム超音波ガイド下で穿刺。転移に伴う腰痛を軽減するため右側臥位で開始したが、穿刺困難から仰臥位で実施。血管が蛇行し、ガイドワイヤーがスムーズに挿入できなかった。ガイドワイヤーを残した状態でシース内筒を抜去し、ガイドワイヤーに沿ってカテーテルを挿入。ポートの位置決め直後、意識レベル低下、心電図上ST上昇、徐脈を認めた。心臓超音波で右房内にバブル状の陰影を認め、空気塞栓による心筋梗塞が疑われた。穿刺から約2時間後に死亡。
- ⑤ 死因は、空気塞栓症による脳塞栓、心筋梗塞。Ai有（心腔内に大量の空気、脳血管、肝血管内、右冠状動脈近傍にも空気）、解剖有（心房中隔欠損有り）。

事例36 空気塞栓

- ① 80歳代、心不全、肺炎、呼吸不全の患者（NPPV使用）、自立歩行困難。
- ② 栄養管理のため、中心静脈カテーテルを留置予定。
- ③ BMI 19.8 kg/m²。脱水あり。胸郭変形、円背あり頸部伸展困難。抗血栓薬の使用は無。
- ④ 頭部挙上・軽度左側臥位で右内頸静脈よりリアルタイム超音波ガイド下で穿刺。4回目の穿刺で逆血確認後、外筒を進め、超音波の短軸像でガイドワイヤーの位置確認をした。外筒は開放のままであり、カテーテル固定中にSpO₂60%台に低下。穿刺から約2時間半後に死亡。
- ⑤ 死因は、右心系血管の空気塞栓症。Ai有（頭頸部の静脈・右鎖骨下静脈・右房・右室・肺動脈の血管内に空気混入、特に右上肺動脈内部は空気で置換されていた）、解剖無。

事例37 空気塞栓

- ① 80歳代、誤嚥性肺炎を繰り返す患者。
- ② 栄養管理、末梢血管確保困難のため、中心静脈カテーテルを留置予定。
- ③ BMI 14.4 kg/m²。脱水あり。内頸静脈虚脱あり。抗血栓薬の使用は無。
- ④ 両下肢を約10度挙上し、右内頸静脈より超音波を使用せず7~8回穿刺するが、動脈誤穿刺あり圧迫止血。部位を変え、右大腿静脈から同様に7~8回穿刺したが再び動脈誤穿刺あり、圧迫止血し中止した。翌日、痰詰まりがありSpO₂70%に低下。吸引や酸素投与で改善したため、下肢挙上（仰臥位でヘッドダウン10~15度）し、右内頸静脈をリアルタイム超音波ガイド下で穿刺。カテーテルを挿入し逆血を確認したが約15分後、血圧低下、SpO₂60%に低下し、穿刺から約1時間後に死亡。
- ⑤ 死因は、化膿性肺炎による呼吸不全。Aiで内頸静脈、鎖骨下静脈、右心室への空気混入、肺動脈への空気混入を認めたが、わずかであり循環動態に影響を与える程でなかったとの結論。Ai有、解剖有。

事例38 空気塞栓

- ① 90歳代、誤嚥性肺炎、脳梗塞、高血圧、認知症、廃用症候群の患者。
- ② 栄養管理のため、中心静脈カテーテルを留置予定。
- ③ BMI 19.1 kg/m²。脱水あり。円背あり。抗血栓薬の使用は無。
- ④ 円背が強く仰臥位になれず、左側臥位で右内頸静脈より透視下で穿刺。カテーテル挿入後、逆血を確認した。透視でカテーテルの位置を確認するため仰臥位に体位変換。位置確認後、再び左側臥位へ戻し、縫合を終了したところ呼吸停止となり、穿刺から約1時間後に死亡。
- ⑤ 死因は、空気塞栓症（疑い）。Ai有（右房、右室に空気濃度の陰影。肺動脈内は、ほぼ空気濃度の陰影に置換）、解剖無。

事例39 空気塞栓

- ① 80歳代、慢性腎不全で透析中。敗血症の患者。
- ② 透析効率が低下したため、約3週間前に右内頸静脈に挿入した血液浄化用カテーテルを入れ替え予定。
- ③ BMI 19.6 kg/m²。抗血栓薬の使用は不明。
- ④ 食後のため、頭部を45度挙上した体位で息止めを行い抜去。用手圧迫を5分程度行った後、絆創膏で保護し、頭部を約60度程度挙上した体位とした。抜去から約10分後、意識レベルの低下があり、心肺停止。抜去から約2時間後に死亡。
- ⑤ 死因は、空気塞栓症。Ai有（頭蓋内の動脈、静脈洞内、両側頭頸部静脈内、右心房、右心室、主肺動脈から両側肺動脈起始部、冠動脈内に空気の貯留を認めた）、解剖無。

事例40 空気塞栓

- ① 70歳代、全身紅皮症、認知症の患者。
- ② 全身状態が改善し食事摂取が可能となったため、約2週間前に右鎖骨下静脈に挿入した中心静脈カテーテルを抜去予定。
- ③ BMI 19.3 kg/m²。脱水あり。円背。抗血栓薬の使用は不明。
- ④ 円背のため、仰臥位で右肩から頭部にかけて20度程度挙上した体位で息止めを行い、ガーゼで刺入部を圧迫しながら抜去。用手圧迫を3分間行った後、ガーゼとテープで圧迫固定し、10分間安静。抜去から約10分後、更衣のために左側臥位から上半身を起こしたところ、意識レベルが低下し、呼吸停止。抜去から約10時間後に死亡。
- ⑤ 死因は、脳静脈の空気塞栓症（疑い）。Ai有、解剖有。

事例41 空気塞栓

- ① 70歳代、パーキンソン病、食道癌に対する化学・放射線療法後、肺化膿症の患者。
- ② 食事摂取可能となったため、約1か月前に右内頸静脈に挿入した中心静脈カテーテルを抜去予定。
- ③ BMI 17.6 kg/m²。脱水あり。抗血栓薬の使用は無。
- ④ 水平臥床では疼痛、呼吸困難感があるため、仰臥位で頭部を15～20度挙上した体位で抜去。用手圧迫を3分間行った後、ガーゼとテープで圧迫固定。頭部を45度程度挙上していたが、抜去から約40分後に体位を整えるため一旦水平にし、再度40度程度に挙上したところ眼球上転、意識レベル低下、呼吸停止。頭部CTで脳の空気塞栓症と診断。搬送し、高気圧酸素治療を行ったが、抜去から約1週間後に死亡。
- ⑤ 死因は、肺胞出血（疑い）。空気塞栓症が病態に影響を与えた可能性。Ai有、解剖無。

事例42 その他

- ① 60歳代、肺炎、心房細動、脳梗塞後廃用症候群、JCS II -10の患者。
- ② 中心静脈ポートを造設したため、前医で右大腿静脈から挿入した中心静脈カテーテルを抜去予定。
- ③ BMI 18.1 kg/m²。抗血栓薬の使用は不明。
- ④ 何度か抜去を試みたが抵抗あり。X線でカテーテル内にガイドワイヤーが残存し、右室内でループして先端が上大静脈にあることが判明。透視下でループを解除し、抜去。その直後に心肺停止となり、超音波で心嚢液を認めた。抜去から約4時間後に死亡。
- ⑤ 死因は、右心室前面の裂創による心タンポナーデ。Ai有、解剖有。

事例43 その他

- ① 幼児、生後直後より急性腎不全にて腹膜透析中、腹膜透析関連腹膜炎の患者。
- ② 血液透析導入のため、血液浄化用カテーテルを留置予定。
- ③ 身長92 cm。脱水あり。抗血栓薬の使用は無。
- ④ 右内頸静脈より透視とリアルタイム超音波ガイド下で穿刺。ガイドワイヤーを約15 cm挿入時、抵抗があった。カテーテル挿入後、ガイドワイヤーが抜去できなくなった。この間外筒から頸部周囲に大量に出血し血圧が低下。開胸し、ECMOを開始したが十分な流量が得られず。右開胸で血液約3000 mlを認め、肺尖部より胸腔内にガイドワイヤーの一部が突出し、同部位からの出血も確認。穿刺から約3週間後に死亡。
- ⑤ 死因は、出血。Ai有、解剖有（ガイドワイヤーの金属部分らせん構造の間隙に三尖弁の細い腱索が食い込み、それに伴って弁尖も巻き込んだ状態）。

事例44 その他

- ① 幼児、脳動静脈奇形からの出血に対する緊急開頭血腫除去術後の患者。全脳虚血状態。
- ② 栄養管理のため、内頸静脈に中心静脈カテーテルを留置予定。
- ③ 身長118 cm（体重不明）。抗血栓薬の使用は不明。
- ④ 内頸静脈（左右不明）より作図法で穿刺。ガイドワイヤー挿入時に抵抗はあったが、3回目の穿刺ではガイドワイヤーを挿入でき、超音波で静脈内にあることを確認した。カテーテルを9～11 cm挿入し、逆流を認めず、カテーテルを抜いてきたところ、血液の逆流をみとめた。このころより血圧の低下を認め、心肺停止。画像上血胸を認め、胸腔穿刺にて血性胸水（200 ml）を除去し、胸骨圧迫、除細動、輸血など実施し心拍再開。その後、肺炎、尿路感染などを繰り返し、穿刺から約1年半後に死亡。
- ⑤ 死因は、脳出血による脳幹機能障害、敗血症。Ai無、解剖有。

7. おわりに

専門分析部会では、検討の結果 12 の提言をまとめた。提言 1 は「リスク評価の標準化と適応決定」、2 は「説明とリスクの共有」、3～6 は「穿刺手技」、7 は「カテーテルの位置確認」、8 は「動脈内誤留置や血管外留置への対応」、9 は「患者観察」、10 は「空気塞栓症」、11 は「恒常的な組織管理体制の整備」、12 は「血液浄化用カテーテル」という内容である。中心静脈カテーテル挿入・抜去は、致命的合併症が生じるリスクの高い医療行為であることを医療従事者が認識すること、また、それを患者・家族と共有することが最も重要であることを改めて強調したうえで、第 1 報で指摘した内容をより具体化した提言となっている。

手術を受ける患者に対して術前にリスク評価を行うことと同様に、中心静脈カテーテルを挿入する患者に対しても、処置前にリスク評価を行うことが望ましい。チェックリストを用いての標準化された評価と、その結果により事前にリスク回避策を検討することが、中心静脈カテーテル挿入処置前の準備として定着することを目指した。特に、プレスキャンは穿刺の解剖学的リスクを評価することが目的であることを改めて強調し、穿刺日以前に定まった手順でプレスキャンを行い、結果によっては適応や穿刺部位を再検討することの重要性を強調した。さらに、穿刺手技を始める前にタイムアウトを行うことで、当該患者のリスクを医療チームとして共有することを提案した。穿刺手技に関しては、針の長さだけでなく太さへの配慮、ガイドワイヤー挿入後の超音波機器による位置確認、ガイドワイヤーを進める時に迷入する可能性のある静脈などの図示、ダイレーター挿入時に過度な力を加えないことなど留意点を具体的に明示した。カテーテル挿入時の抵抗、逆血の異常、単純 X 線画像での位置異常疑いのどれか一つでもカテーテル留置時に認めた場合は、留置したカテーテルの位置異常を疑って精密検査を実施する重要性を強調した。第 1 報には記載されていなかった内容だが、標的とする静脈以外へのカテーテルの誤挿入が判明した時、不用意に抜去することがコントロール困難な出血につながる場合があるため、抜去前に対応策を検討する必要性について言及した。処置後の患者の異常に早く気づくために、穿刺手技時の異常所見をチームで共有し、観察項目をチェックリスト化して標準化することを提案した。やはり第 1 報にはなかったことだが、致命的な空気塞栓症は、穿刺や抜去に伴って発生し得ること、空気塞栓症の病態生理を知ったうえで、処置時の体位や抜去後の被覆に留意する必要があることを示した。また、責任部署を明確にした組織管理体制を構築して、合併症を含めた実施状況の把握、実施場所や適切な器材の選定、異常・救急事態発生時の対応を含めた実施マニュアルの整備、シミュレーショントレーニングを含めた教育体制や実施医資格制度の整備などに、組織として取り組むことの重要性を強調した。血液浄化用カテーテルは径が太く、穿刺時の血管損傷や、位置異常のままの使用が致命的状況に直結するため、独立した提言とし、より確実な配慮が必要となることを強調した。

重大な事故の発生を防ぐ対処の原則として、エラー発生の確率を下げる、エラーが発生した場合でもエラーが事故につながることを防ぐ、事故となってしまった場合はその被害を最小限にいとめるということが言われている。今回の検討にあたってはその原則を踏襲しつつ提言をまとめた。致命的合併症が生じるリスクの高い医療行為を行う時には、発生する可能性のある合併症を熟知し、それを念頭に置きながら処置を行う必要がある。

今後中心静脈カテーテル挿入・抜去に係る死亡報告が減少することを期待したいが、残念ながら、医療事故はガイドラインや提言に従えばなくなるといった単純なものではない。医療の安全と質の向上は、多くの医療従事者の不断の努力で、一歩ずつ進めていかなければならない重要な課題である。

最後に原因究明、再発防止に取り組み、院内調査結果報告書の共有にご協力をいただいた医療機関に謝意を表すとともに、亡くなられた患者さん、ご遺族に対して深甚の弔意を表します。この報告書が、医療安全向上に向かう歩みの一歩として、医療従事者に役立つことを祈念いたします。

《引用・参考文献》

- 1) 日本医療安全調査機構：医療事故の再発に向けた提言 第1号 中心静脈穿刺に係る死亡の分析 -第1報-, 2017.
- 2) 日本麻酔科学会 安全委員会 安全な中心静脈カテーテル挿入・管理の手引き改訂WG：安全な中心静脈カテーテル挿入・管理のためのプラクティカルガイド 2017. 東京, 2017. https://anesth.or.jp/files/pdf/JSA_CV_practical_guide_2017.pdf (2023年2月10日閲覧)
- 3) 日本医療機能評価機構 認定病院患者安全推進協議会 CVC検討会：中心静脈カテーテル挿入・管理に関する指針 (改定第3版 2020), 2020.
- 4) 日本医療機能評価機構：中心静脈カテーテル抜去後の空気塞栓症. 医療安全情報 No.113, 2016.
- 5) 日本医療機能評価機構：中心静脈カテーテルのガイドワイヤーの残存, 医療安全情報 No.164, 2020.
- 6) Schummer W, Köditz JA, Schelenz C, et al. : Pre-procedure ultrasound increases the success and safety of central venous catheterization. *British Journal of Anaesthesia*. 2014;113(1):122-129. DOI: 10.1093/bja/aeu049.
- 7) Lamperti M, Bodenham AR, Pittiruti M, et al. : International evidence-based recommendations on ultrasound-guided vascular access. *Intensive Care Medicine*. 2012;38(7):1105-1117. DOI: 10.1007/s00134-012-2597-x.
- 8) 徳嶺讓芳：超音波ガイド下中心静脈穿刺：教育システムの構築. *日本臨床麻酔学会誌*. 2010;30(5):785-791.
- 9) 鈴木利保：穿刺器材からみた血管穿刺の安全性～穿刺器材を理解しよう!!～, *LiSA コレクション 中心静脈・動脈穿刺*. 中馬理一郎, 鈴木利保編. *メディカル・サイエンス・インターナショナル*, 東京, 2011, pp50-58.
- 10) Roldan CJ, Paniagua L : Central venous catheter Intravascular malpositioning: causes, prevention, diagnosis, and correction. *West Journal of Emergency Medicine*. 2015;16(5):658-664. DOI: 10.5811/westjem.2015.7.26248.
- 11) Smith T, Kaufman C, Quencer K : Internal jugular central venous catheter tip migration: patient and procedural factors. *Tomography*. 2022;8(2):1033-1040. DOI: 10.3390/tomography8020083.
- 12) Caers J, Fontaine C, Vinh-Hung V, et al. : Catheter tip position as a risk factor for thrombosis associated with the use of subcutaneous infusion ports. *Support Care Cancer*. 2005;13(5):325-331. DOI: 10.1007/s00520-004-0723-1.
- 13) Ballard DH, Samra NS, Gifford KM, et al. : Distance of the internal central venous catheter tip from the right atrium is positively correlated with central venous thrombosis. *Emerg Radiol*. 2016;23(3):269-273. DOI: 10.1007/s10140-016-1393-2.
- 14) Pan PP, Engstrom BI, Lungren MP, et al. : Impact of phase of respiration on central venous catheter tip position. *Journal of Vascular Access*. 2013;14(4):383-387. DOI: 10.5301/jva.5000135.

- 15) Vesely TM : Central venous catheter tip position: a continuing controversy. *Journal of Vascular Intervention Radiology*. 2003;14(5):527-534. DOI: 10.1097/01.rvi.0000071097.76348.72.
- 16) Pittiruti M, Hamilton H, Biffi R, et al. : ESPEN Guidelines on Parenteral Nutrition: central venous catheters (access, care, diagnosis and therapy of complications). *Clinical Nutrition*. 2009;28(4):365-377. DOI: 10.1016/j.clnu.2009.03.015.
- 17) Bodenham A (Chair), Babu S, Bennett J, et al. : Association of Anaesthetists of Great Britain and Ireland: Safe vascular access 2016. *Anaesthesia*. 2016;71(5):573-585. DOI: 10.1111/anae.13360.
- 18) Frykholm P, Pikwer A, Hammarskjöld F, et al. : Clinical guidelines on central venous catheterisation. *Swedish Society of Anaesthesiology and Intensive Care Medicine. Anaesthesiologica Scandinavia* . 2014;58(5):508-524. DOI: 10.1111/aas.12295.
- 19) Stonelake PA, Bodenham AR : The carina as a radiological landmark for central venous catheter tip position. *British Journal of Anaesthesia*. 2006;96(3):335-340. DOI: 10.1093/bja/aei310.
- 20) 徳嶺讓芳, 箱根雅子, 辻 大介 : 5-26 章 中心静脈穿刺の空気塞栓「空気読んで！」 in 別冊秋号 LiSA vol.28 麻酔科医なら知っておきたい血栓症・塞栓症), *メディカル・サイエンス・インターナショナル*, 東京, 2021, pp193-197.
- 21) Nakazawa H, Tokumine J, Lefor AK, et al. : Use of a photoacoustic needle improves needle tip recognition in a video recording of simulated ultrasound-guided vascular access. *Journal of Vascular Access*. 2022: 11297298221122137. DOI: 10.1177/11297298221122137.
- 22) Wakabayashi R : Availability of ultrasound imaging of a guidewire parallel to the vein during internal jugular central venous catheter placement. *Scientific Reports*. 2021;11(1):24280. DOI: 10.1038/s41598-021-03718-6.
- 23) 佐藤暢夫, 野村岳志 : 中心静脈カテーテルの挿入・管理システムの全国アンケート調査結果. *医療の質・安全学会誌* 2022;17(1):39-47.
- 24) 松島久雄 (監), 徳嶺讓芳 (監), 杉木大輔 (編) : 成功につながる！中心静脈穿刺ビジュアルガイド～解剖を理解し、確実な手順・方法と合併症対策を身につける. 羊土社, 東京, 2021
- 25) 中澤春政, 渡辺邦太郎, 徳嶺讓芳 : PBL で学ぶ安全な中心静脈穿刺. 克政堂, 東京, 2021.
- 26) 日本透析医学会. : 2011 年版「慢性血液透析用バスキュラーアクセスの作製および修復に関するガイドライン」. 日本透析医学会バスキュラーアクセスガイドライン改訂・ワーキンググループ委員会. *透析会誌*. 2011;44(9):855-937.
- 27) 水谷 敦史, 中山 禎司, 森 弘樹他. 多量の静脈逆行性空気が原因であると病理学的に診断しえた脳空気塞栓症の 1 例. 2017;39(2):124-128. DOI: 10.3995/jstroke.10426

項目	視点	具体的項目	
穿刺手技	穿刺方法	<input type="checkbox"/> 超音波ガイド法(<input type="checkbox"/> リアルタイム超音波ガイド下穿刺法 <input type="checkbox"/> 作図法) <input type="checkbox"/> 透視 <input type="checkbox"/> 他：	
	穿刺針	穿刺針の位置確認	<input type="checkbox"/> 短軸像 <input type="checkbox"/> 長軸像
		穿刺回数	回
	ガイドワイヤー	挿入方法	<input type="checkbox"/> 金属針による挿入(Seldinger法) <input type="checkbox"/> 外筒針による挿入(modified Seldinger法)
		挿入長	皮膚から cm 挿入
		挿入時の抵抗	<input type="checkbox"/> 有 <input type="checkbox"/> 無 <input type="checkbox"/> 他：
		位置確認	<input type="checkbox"/> 超音波(<input type="checkbox"/> 短軸像 <input type="checkbox"/> 長軸像) <input type="checkbox"/> 透視
	ダイレクター	挿入長	皮膚から cm 挿入
		挿入時の抵抗	<input type="checkbox"/> 有 <input type="checkbox"/> 無 <input type="checkbox"/> 他：
	カテーテル	挿入長	皮膚から cm 挿入
		挿入時の抵抗	<input type="checkbox"/> 有 <input type="checkbox"/> 無 <input type="checkbox"/> 他：
		カテーテル留置時の逆血のスムーズさ	<input type="checkbox"/> スムーズ <input type="checkbox"/> スムーズに引けない <input type="checkbox"/> 引けない <input type="checkbox"/> 拍動性
	画像による位置確認	確認方法	<input type="checkbox"/> X線(<input type="checkbox"/> 正面 <input type="checkbox"/> 側面) <input type="checkbox"/> CT <input type="checkbox"/> 造影
		読影結果	
観察	挿入中	患者の状態変化	<input type="checkbox"/> 変化なし <input type="checkbox"/> 変化あり (<input type="checkbox"/> 息苦しさ <input type="checkbox"/> SpO ₂ 低下 <input type="checkbox"/> 頻呼吸 <input type="checkbox"/> 頻脈 <input type="checkbox"/> 血圧低下 <input type="checkbox"/> 不穏 <input type="checkbox"/> 疼痛(部位) <input type="checkbox"/> 他：)
		合併症	<input type="checkbox"/> 有 (<input type="checkbox"/> 血腫 <input type="checkbox"/> 血胸 <input type="checkbox"/> 気胸 <input type="checkbox"/> 動脈誤穿刺 <input type="checkbox"/> 他：) <input type="checkbox"/> 無
		術者交代	<input type="checkbox"/> 有 理由： <input type="checkbox"/> 無
		挿入中止	<input type="checkbox"/> 有 理由： <input type="checkbox"/> 無
	挿入後	輸液開始日時	月 日 時 分
		輸液投与方法	<input type="checkbox"/> 自然滴下 <input type="checkbox"/> 輸液ポンプ使用
		投与時の注入抵抗	<input type="checkbox"/> 有 <input type="checkbox"/> 無
		患者の状態変化	<input type="checkbox"/> 変化なし <input type="checkbox"/> 変化あり (<input type="checkbox"/> 息苦しさ <input type="checkbox"/> SpO ₂ 低下 <input type="checkbox"/> 頻呼吸 <input type="checkbox"/> 呼吸音左右差 <input type="checkbox"/> 頻脈 <input type="checkbox"/> 血圧低下 <input type="checkbox"/> 不穏 <input type="checkbox"/> 他：)
	抜去手技	抜去時の体位	<input type="checkbox"/> 水平仰臥位 <input type="checkbox"/> 下肢挙上 <input type="checkbox"/> 他：
		カテーテル留置期間	日間
抜去時の用手圧迫時間		分間	
抜去部位の被覆方法		<input type="checkbox"/> 密封式のドレッシング材 <input type="checkbox"/> 他：	
組織管理体制	関するCVに管理	管理内容	<input type="checkbox"/> 合併症を含めた実施状況の把握 <input type="checkbox"/> 有害事象発生時の対応 <input type="checkbox"/> 事例の検証 <input type="checkbox"/> マニュアルの整備
		院内認定制度	<input type="checkbox"/> 有 <input type="checkbox"/> 無
	教育体制	シミュレーション・トレーニングの受講体制	<input type="checkbox"/> リアルタイム超音波ガイド下穿刺法 <input type="checkbox"/> PICC

専門分析部会 部会員

部会長	宮田 哲郎	一般社団法人 日本外科学会
部会員	上野 正紀	一般社団法人 日本消化器外科学会
	宇田川 晴司	一般社団法人 日本消化器外科学会
	梶原 直央	特定非営利活動法人 日本呼吸器外科学会
	高野 弘志	特定非営利活動法人 日本心臓血管外科学会
	徳嶺 讓芳	公益社団法人 日本麻酔科学会
	長尾 能雅	一般社団法人 医療の質・安全学会
	淵本 雅昭	一般社団法人 日本救急看護学会
	三村 秀文	公益社団法人 日本医学放射線学会
	参考人	宮崎 真理子

利益相反

医療事故調査・支援センターは、専門分析部会 部会員が自己申告した本提言書の内容に関する利益相反の状況を確認した。

再発防止委員会 委員

委員長	松原 久裕	千葉大学大学院医学研究院 先端応用外科 教授
副委員長	後 信	九州大学病院 医療安全管理部 部長・教授
委員	荒井 康夫	北里大学病院 医療支援部 診療情報管理室 課長
	井本 寛子	公益社団法人 日本看護協会 常任理事
	上野 道雄	公益社団法人 福岡県医師会 参与
	大川 淳	一般社団法人 日本医学会連合 理事
	大野 史郎	公益社団法人 日本精神科病院協会 理事
	小佐野みゆき	公益社団法人 日本歯科医師会 理事
	加藤 良夫	栄法律事務所 弁護士
	日下部 哲也	独立行政法人 医薬品医療機器総合機構 医療機器品質管理・安全対策部長
	隈丸 拓	東京大学大学院医学系研究科 医療品質評価学講座 特任准教授
	児玉 安司	新星総合法律事務所 弁護士
	小松原 明哲	早稲田大学理工学術院 創造理工学部 経営システム工学科 教授
	寺井 美峰子	公益財団法人 田附興風会医学研究所 北野病院 看護部長
	原 眞純	帝京大学医学部附属溝口病院 病院長
	布施 明美	公益社団法人 日本助産師会 理事
	舟越 亮寛	一般社団法人 日本病院薬剤師会 理事
	細川 秀一	公益社団法人 日本医師会 常任理事
	矢野 真	日本赤十字社 総合福祉センター 所長
	山口 育子	認定NPO法人 ささえあい医療人権センターCOML 理事長

医療事故の再発防止に向けた提言 第17号

中心静脈カテーテル挿入・抜去に係る死亡事例の分析 — 第2報(改訂版) —

2023年3月 発行

編集・発行 : 医療事故調査・支援センター (一般社団法人 日本医療安全調査機構)

TEL : 代表 03-5401-3021

〒105-0013 東京都港区浜松町 2-8-14 浜松町TSビル 2階

一般社団法人日本医療安全調査機構は、医療法第6条の15により「医療事故調査・支援センター」の指定を受け、同法第6条の16各号に掲げる業務（以下「調査等業務」という）を行うものです。

本提言書に掲載する内容は、同法第6条の11等に則り報告された情報に基づいて作成されています。これらの情報は、作成時点の情報に基づいており、その内容を将来にわたり、保証するものではありません。

本提言書の全部または一部を無断で複製複写（コピー）することは、著作権法上での例外を除き禁じられています。

